



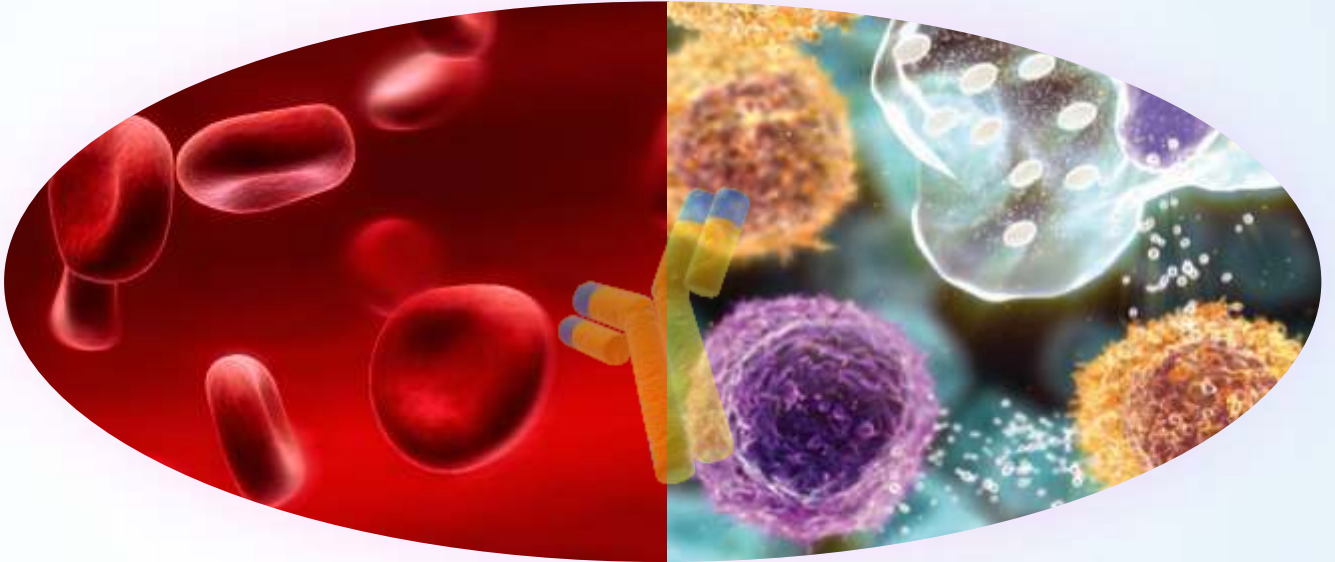
EHOK

10. EGE HEMATOLOJİ ONKOLOJİ KONGRESİ

17 - 19 Mart 2022

Radisson Blu Hotel / Çeşme - İzmir

Hibrit



BİLDİRİ VE KONUŞMA METİNLERİ KİTABI



10. EGE HEMATOLOJİ ONKOLOJİ KONGRESİ

BİLDİRİ VE KONUŞMA METİNLERİ KİTABI

17-19 MART 2022

RADISSON BLU HOTEL – ÇEŞME / İZMİR

HİBRİT

HEMATOLOJİ SÖZEL BİLDİRİLERİ

S1- AMİLOİDOZ VE VWF EKSİKLİĞİ İLE GİDEN IGG TİPİ LENFOPLAZMASİTİK LENFOMA OLGUSU	7
S2- TEK MERKEZ DARATUMUMAB DENEYİMLERİMİZ	8
S3- MULTİPL MİYELOM HASTALARINDA SİTOGENETİK FAKTÖRLERİNİN GÖRÜLME SIKLIĞI VE PROGNOZA ETKİLERİ	10
S4- BROMODOMAIN İNHİBİTÖRÜ “PLX51107” İLE HDAC İNHİBİTÖRÜ “SAHA” EPİGENETİK AJANLARIN AML HÜCRE DİZİSİ ÜZERİNDEKİ TERAPÖTİK ETKİLERİNİN ARAŞTIRILMASI	11
S5- NIEMAN PICK TİP B AİLESİ: KEMİK İLİĞİNDE DENİZ MAVİSİ HİSTİYOSİTLER, HEPATOSPLENOMEGALİ, SİTOPENİ	13
S6- KRONİK LENFOSİTER LÖSEMİLİ HASTALARIN DEĞERLENDİRİLMESİ:TEK MERKEZ DENEYİMİ	14
S7- KARFİLZOMİB TEMELLİ TEDAVİ ALAN RELAPS REFRAKTER MULTİPL MYELOMA HASTALARINDA RETROSPEKTİF OLARAK TEDAVİYE YANIT DEĞERLENDİRME: TEK MERKEZ RETROSPEKTİF ÇALIŞMA	16
S8- HEMATOLOJİ KLİNİĞİNDE TAKİPLİ COVID-19 ENFEKSİYONU GELİŞEN HASTALARIN KLİNİK ÖZELLİKLERİNİN İNCELENMESİ; TEK MERKEZ DENEYİMİ	18
S9- YAŞLI RELAPS REFRAKTER DİFFÜZ BÜYÜK B HÜCRELİ LENFOMA OLGULARINDA RİTUKSİMAB+ LENALİDOMİD KOMBİNASYONUNUN GÜVENLİK AÇISINDAN DEĞERLENDİRİLMESİ	19
S10- NADİR FAKTÖR EKSİKLİĞİ, TEK MERKEZ DENEYİMİ	20
S11- KRONİK MİYELOİD LÖSEMİNİN İMATİNİB İLE TEDAVİSİNDE MOLEKÜLER YANIT İÇİN YENİ BELİRTEÇ: ORTALAMA ERİTROSİT VOLÜMÜ	21
S12- HIV İLİŞKİLİ LENFOMALAR: TEK MERKEZ DENEYİMİ	22
S13- FATAL BİR NON-HODGKİN LENFOMA KOMPLİKASYONU: ANA KAROTİD ARTER EROZYONU VE RÜPTÜRÜ	23
S14- HEMATOLOJİK KANSERLİ OLGULARDA KEMOTERAPİ ÖNCESİ OOSİT/EMBRYO DONDURMA SİKLUS SONUÇLARIMIZ	24

HEMATOLOJİ POSTER BİLDİRİLERİ

P1- OTOLOG KÖK HÜCRE NAKİLİ YAPILMAYAN NÜKS MULTİPLE MİYELOM OLGUSUNDA DARATUMUMAB İÇERİKLİ KURTARMA TEDAVİSİ SIRASINDA GELİŞEN SİTOMEGALOVİRUS PNÖMONİSİ	26
P2- DOĞAL YOLLARLA ÖLMEK İNSAN HAKLARININ BİR PARÇASIDIR. NÜKSEDEN REFRAKTER PRİMER MERKEZİ SİNİR SİSTEMİ LENFOMA OLGU SUNUMU	27
P3- NORETİSTERON KULLANIMINA BAĞLI GELİŞEN OTOİMMUN HEMOLİTİK ANEMİ VE İNTRAHEPATİK KOLESTATİK KARACİĞER HASTALIĞI:OLGU SUNUMU	28
P4- A MALT LYMPHOMA PRESENTING WITH PRIMARY DIFFUSE RENAL INVOLVEMENT	30
P5- HODGKİN LENFOMALI HASTANIN REMİSYONDA TAKİBİ SIRASINDA GELİŞEN KLL VAKASI – RADYOTERAPİ KLL ETYOLOJİSİNDE ROL OLABİLİR Mİ ?	31
P6- KRONİK MYELOİD LÖSEMİ HASTASINDA İMATİNİB KULLANIMI SONRASI GELİŞEN NADİR BİR YAN ETKİ: KERATOSİS PİLARİS	32
P7- TROMBOTİK TROMBOSİTOPENİK PURPURA TANILI HASTANIN KLİNİK YÖNETİMİ	33
P8- ALT DUDAKTA LOKALİZE NON-LANGERHANS HÜCRELİ HİSTİYOSİTOZ : ENDER BİR OLGU SUNUMU	34
P9- ALLOSTERİK İNHİBİTÖR ASCİMİNİB (ABL001) VE TİVANTİNİB (ARQ197)'İN LÖSEMİK VE HEMATOPOETİK KÖK HÜCRELER ÜZERİNDEKİ TERAPÖTİK ETKİSİ	35
P10- NİVOLUMAB İLİŞKİLİ OTOİMMUN HEMOLİTİK ANEMİ	36
P11- CD30 POZİTİF DİFFÜZ BÜYÜK B HÜCRELİ LENFOMA OLGUSU	38
P12- HEMATOLOJİ KLİNİĞİNDE TAKİP EDİLEN HASTALARDA KOLESİSTİT SIKLIĞI; TEK MERKEZ DENEYİMİ	39
P13- NADİR BİR OLGU : PRİMER SANTRAL İNTRAVASKÜLER BÜYÜK B HÜCRELİ LENFOMA	40
P14- DİSSEMİNE İNTRAVASKÜLER KOAGULASYON'DA NADİR GÖRÜLEN KIRIM KONGO KANAMALI ATEŞİ OLGUSU	41
P15- MYELODİPLASTİK SENDROMUN NADİR PERİFERİK YAYMA BULGUSU: STOMATOSİT	42
P16- SERVİKAL LENF NODUNDA TÜBERKÜLOZ VE HODGKİN LENFOMA BİRLİKTELİĞİ	43
P17- AGRESİF SEYİRLİ MULTİPLE MYELOM HASTALARINDA VDT-PACE REJİMİNİN DARATUMOMAB İLE KOMBİNASYONU	44
P18- NADİR LOKALİZASYONLU DİFFÜZ BÜYÜK B HÜCRELİ LENFOMA	45
P19- RUXOLİTİNİB, KRONİK MİYELOİD LÖSEMİ HÜCRELERİNDE HİPPO SİNYAL YOLAĞINI İNHİBE EDER	46
P20- SARS-COV2' Lİ BİR HASTADA KRONİK LENFOSİTİK LÖSEMİNİN SPONTAN REMİSYONU	47
P21- FAKTÖR 8 VE FAKTÖR 5 EKSİKLİĞİ: NADİR BİRLİKTELİK	48
P22- VİSSERAL LEİSHMANİAZİS OLGUDA MULTİPL DOZ ARALIKLI LİP-AMFOTERİSİN B TEDAVİSİ	49
P23- GENÇ YAŞTAKİ MONOZİGOTİK İKİZDE GÖRÜLEN POLİSTEMİA VERA OLGU SUNUMU	50
P24- ÇİLT RELAPSI İLE PREZENTE OLAN B-ALL VAKASI	51
P25- REMİSYON SONRASI FARKLI FENOTİP VE GENOTİP İLE PROGRESE OLAN APL VAKASI	52

ONKOLOJİ SÖZEL BİLDİRİLERİ

S1- TELOMERAZ İNHİBİTÖRÜNÜN TİROİD KANSERİ HÜCRELERİNDE HİPPO YOLU BİLEŞENLERİ ÜZERİNDEKİ ETKİLERİ	54
S2- ONKOJENİK SİNYAL İLETİM YOLAĞI JAK/STAT' IN REGÜLASYONUNDA CİRCRNA'LARIN ÖNEMİ	55
S3- METASTATİK MİDE KANSERLİ HASTALARIN LOKALİZYONLARINA GÖRE HER2 POZİTİF ORANLARI:TEK MERKEZ DENEYİMİ	57
S4- OVCAR-3 OVER KANSER HÜCRELERİNDE BOR MİNERALİNİN SİTOTOKSİSİTE VE APOPTOZ ÜZERİNE ETKİLERİ	58
S5- İLERİ EVRE BAŞ BOYUN KANSERLİ GERİATRİK HASTALARIN DEMOGRAFİK VE KLİNİK ÖZELLİKLERİ, SAĞ KALIMI ETKİLEYEN FAKTÖRLER	59
S6- BELİRGİN LÖKOSİTOZ OLMASIZIN TANI ALAN KRONİK MİYELOİD LÖSEMİDE İZOLE TROMBOSİTOZ	60
S7- KOLOREKTAL KANSERLİ HASTALARDA MİKROSATELLİT İNSTABİLİTENİN KLİNİKOPATOLOJİK SONUÇLARI	61

ONKOLOJİ POSTER BİLDİRİLERİ

P1- STAUPRİMİDE ve DZNep AJAN KOMBİNASYONUNUN MEME KANSERİ HÜCRE HATLARI ÜZERİNDE SİTOTOKSİK ETKİLERİNİN KARŞILAŞTIRILMASI	63
P2- TROMBOSİTOPENİ VE DERİN HİPOKALEMİ İLE PREZENTE OLAN KÜÇÜK HÜCRELİ AKCİĞER KANSERİ OLGUSU	64
P3- PROPOLİSİN KOLON KANSERİ VE SAĞLIKLI HÜCRE HATLARINDA SİTOTOKSİK VE VOLTAJ KAPILI SODYUM KANALI (Nav 1.5) DÜZEYİNE ETKİSİ	65
P4- PROPOLİS'İN KOLON KANSERİ ve SAĞLIKLI HÜCRE HATLARINDA INSIG2 ve PPP2R1A ÜZERİNE ETKİSİ	67
P5- OVER KANSERİNİN MEME METASTAZI	69
P6- RİBOSİKLİB+ LETROZOL TEDAVİSİ İLE BİRLİKTE KULLANILAN ISIRGAN OTUNA BAĞLI GELİŞEN KARACİĞER TOKSİTİTESİ	70
P7- AYDIN ADNAN MENDERES ÜNİVERSİTESİ TIP FAKÜLTESİ HASTANESİNE COVID19 PANDEMİSİ ÖNCESİ VE SONRASINDA MEDİKAL ONKOLOJİ POLİKİNLİĞİNE BAŞVURAN HASTALARIN DEĞERLENDİRİLMESİ	71
P8- LOKAL VE SİSTEMİK TEDAVİLERE DİRENÇLİ NİVOLUMAB İLE TAM YANIT ALINAN MANDİBULAR SCC TANILI OLGU SUNUMU	72
P9- PD-1 İNHİBİTÖRÜ KULLANIMI SONRASI TAM YANITLI ENDOMETRİUM ADENOKANSER TANILI OLGU SUNUMU	73
P10- OVER KANSERİNİN MEME DOKUSUNA METASTAZI OLGU SUNUMU	74
P11- PROPOLİS VE 5-FU'NUN HCT116 KOLON KANSERİ HÜCRELERİNDE SİTOTOKSİK ETKİSİ	75

KONUŞMA METİNLERİ

AKILCI İLAÇ KULLANIMI	77
DEMİR ŞELASYONU: HANGİ İLAÇ, KİME NASIL?	78
İMMUN TROMBOSİTOPENİ TEDAVİSİNDE GÜNCEL ALGORİTMA.....	81
MULTİPL MYELOMDA ÖLÇÜLEBİLİR KALINTI HASTALIK TAKİBİ NE İŞİMİZE YARAYACAK?	84
KHDAK ADJUVAN SİSTEMİK TEDAVİDE MOLEKÜLER ONKOLOJİ VE İMMUNOTERAPİDE YENİLİKLER.....	86
PROSTAT KANSERİ OTURUMU KASTRASYON DİRENÇLİ METASTATİK HASTALIKTA SİSTEMİK TEDAVİ.....	89

HEMATOLOJİ SÖZEL BİLDİRİLERİ

S1- AMİLOİDOZ VE VWF EKSİKLİĞİ İLE GİDEN IGG TİPİ LENFOPLAZMASİTİK LENFOMA OLGUSU

Meryem Şener¹, Birol Güvenç¹

¹Çukurova Üniversitesi Tıp Fakültesi

Amaç: Lenfoplazmasitik lenfoma nadir görülen bir low grade B hücreli lenfoma alt tipi olup genelde kemik iliği tutulumu göstermektedir. Daha az sıklıkla dalak ve lenf nodu tutulumu ile prezente olmaktadır. Ayrıca monoklonal protein üretimi (hiperviskozite, nöropati) ile ilgili semptomları da içerebilir. Waldenstrom makroglobulinemisi en sık klinik prezentasyonuna verilen isim olup IgM tipi gamaglobulinemi yüksekliği mevcuttur. Lenfoplazmasitik lenfoma'lı hastalar klinik olarak önemli bir kanama diyatezi, nöropati, hiperviskoziteye ikincil semptomlar ve fundoskopik anormallikler ile başvurabilirler. Bizim vakamızda da amiloidoz, nöropati ve kanama diyatezi ile başvuran bir hastamız olup sunmayı amaçladık.

Yöntem: KEMİK İLİĞİ BİYOPSİSİ, PET CT İNCELEME , FİZİK MUAYENE, BEYİN MR.

Bulgu: VAKA Olgumuz 76 yaşında kadın hasta ; Nisan 2021 de öksürük, nefes darlığı şikayeti olup çekilen görüntülemelerde bilateral servikal, supraklavikular, aksiller, mediastinal, retroperitoneal, iliak ve inguinal birleşme eğilimi gösteren çevresi kirli görünümde multipl lenfadenopatiler saptanmıştır. Yapılan kemik iliği biyopsisinde : lenfoid neoplazi, low grade infiltrasyon oranı %80 dir. CD20+, CD5-, anneksin A1 -, TRAP-, Siklin D1-, CD11c- olarak gelmiştir. Protein elektroforezinde gama piki olup IgG düzeyi 3,5 gr/dl olarak gelmiştir. Hastanın tanısı IgG tipi lenfoplazmasitik lenfoma olarak değerlendirildi. Hastanın daha önceden FMF, spondiloartrit, osteoporoz tanıları olup 25 sene önce sol gözde amiloidoz birikimine bağlı operasyon öyküsü mevcuttur. Ayrıca hastanın 5 sene önce diş çekimi esnasında kanamasının durmaması üzerine yapılan tetkiklerde VWF eksikliği ve faktör 8 eksikliği saptanmıştır. Sonrasında bir defa diş çekimi öncesi faktör replasmanı yapılmış öyküsü vardır. Ayrıca ağız çevresinde uyuşması, yutma güçlüğü ve ses kısıklığı olup görüntüleme sonuçlarıyla ve ilgili kliniklerin değerlendirmeleriyle bu durumun neoplastik invazyonuna bağlı olduğu düşünüldü. Sol gözde tam kapanma olup orbital MR da sol orbital sellülit , sol temporal miyozit, sol gözde propitozis olarak yorumlandı. Eşlik eden VWF eksikliği, amiloidoz öyküsü, ses kısıklığı, ağız çevresinde olan uyuşması, propitozis ve miyozitin primer hastalıkla ilgili olduğu düşünüldü. Hastaya rituksimab + Bendamustin ve nöroloji kliniğinin önerisi ile yüksek doz metilprednizolon tedavisi başlandı. Tedavi sonrasında ses kısıklığı, yutma güçlüğü ve ağız çevresinde olan uyuşmaları geriledi.

Sonuç: Literatüre bakıldığında lenfoplazmasitik lenfoma hastalarında ön planda IgM tipi gamaglobulinemi görülmesine rağmen bizim vakamızda IgG tipi gamaglobulinemi ile prezente olmuştur. Bununla beraber amiloidoz, VWF eksikliği, propitozis, nöropati gibi bulgular nadir görülebilmekle beraber sıklıkla gözden kaçmakta olup tedavi ile beraber mevcut bütün klinik bulgularında ve PET-CT de belirgin düzelme gözlenmiştir.

S2- TEK MERKEZ DARATUMUMAB DENEYİMLERİMİZ

Müzeyyen Aslaner Ak¹

¹ Zonguldak Bülent Ecevit Üniversitesi Tıp Fakültesi Hematoloji Kliniği, Zonguldak

Amaç: Multiple myelom(MM)da tedavi küratif olmayıp, hastaların çoğu progresyon yaşamaktadır. Relaps/refrakter MM (R/R MM)'li hastalar için birçok tedavi seçeneği vardır. Tedavi seçimini önceki tedaviler, bu tedavilere alınan yanıt, komorbiditeler, risk sınıflandırması ve hastalığın tutulumu (ekstramedüller hastalık,vb) belirlemektedir. Bu çalışmadaki amacımız kliniğimizde daratumumab tedavisi alan hastalarımızı değerlendirmektir.

Yöntem: 2020-2021 yılları arasında kliniğimizde takip ve tedavi edilen hastaların verileri retrospektif değerlendirildi.

Bulgu: Toplam 8 hastanın verileri incelendi. 4 hastada extramedüller tutulum(EM) vardı. Bu hastalardan 1 tanesinde tanı sırasında diğer 3'ünde ise 1.basamak tedaviyi takiben yapılan otolog nakil sonrası extramedüller tutulum görüldü. EM tutulumları; myelomatöz plevral efüzyon(MPE), alt ekstremitede çoklu kas tutulumu, sternumda kemik plasmositomu ve akciğerde plasmasitom şeklinde idi. MPE, çoklu kas tutulumu ve akciğerde plasmasitom biyopsi ile doğrulandı. Bu hastalardan 2 tanesi DRd diğer ikisi ise DVd tedavisi aldı. MPE gelişen ve DRd alan hastamız ilk 9 hafta tedaviye çok iyi yanıt verdi. Plevral efüzyon tedavinin 2. haftasında klinik ve radyolojik olarak düzeldi. Protokole göre 15 günde bir tedaviye geçildikten sonra ise yeniden plevral efüzyon gelişmeye başladı. Tekrar haftalık dozlara geçildi. Ancak yanıt sağlanamayan hasta ileri merkeze klinik çalışma için yönlendirildi. Çoklu kas tutulumu olan hasta ise DVd protokolü ile beraber eş zamanlı RT aldı. Klinik ve radyolojik olarak şikayetleri gerileyen hastaya 2.otolog nakil yapıldı. Diğer EM tutulumlu 2 hastadan birine DVd+RT diğerine ise DRd+RT başlandı. Diğer 4 hastamızdan üçü 3.basamak, 1 tanesi ise 5.basamak tedavide daratumumab içeren rejim aldı. MPE gelişen hastamız ex olurken; diğer 7 hastamızın ise halen tedavi ve takipleri devam etmektedir. Bulgular Tablo-1 ve 2'de özetlenmiştir.

Sonuç: Daratumumab, myelom hücrelerinde yüksek miktarda eksprese edilen CD38'e karşı geliştirilen insan IgG kappa monoklonal antikordur. Monoklonal antikordların özellikle R/R MM'da kemoterapi ile birlikte kullanımında daha derin yanıtlar ve daha yüksek oranda minimal rezidüel hastalık negatifliği sağlamak mümkündür. Ekstramedüller tutulum, özellikle R/R MM olgularında kötü prognoz ile ilişkilidir. Bu nedenle bu hastalarda tedaviye mümkün olan en kısa sürede başlanmalıdır.

Tablo-1

Hasta	Yaş ve cinsiyet	1.Basamak tedavi	OKİT	2.Basamak	3.basamak	4.basamak	5.basamak	2. OKİT	Takip süresi(ay)	Extramedüller tutulum(EM)
1	35 K	4xVCD	(+)	DRd					13	Myelomatöz plevral efüzyon
2	49 E	4xVCD	(+)	Lendex	İRd	DVd		(+)	20	Çoklu kas tutulumu
3	69 K	4xVCD	(+)	Lendex	DVd				29	Sternumda plazmositom
4	70 K	2xVCD+2xVRd	(-)	DRd					8	Akciğerde plazmositom
5	62 K	4xVCD	(+)	Lendex	DRd				25	
6	67 E	4xVCD	(+)	VRd	DRd				15	
7	70 E	MPV, VAD	(+)	VCD	VRD	Lendex	DRd		72	
8	72 K	2xVAD+2x VCD	(+)	Lendex	DRd				60	

VAD: Bortezomib, Adriamisin, Deksametazon; MVP: Melfalan, Bortezomib, Prednizolon; VCD: Bortezomib, siklofosamid, deksametazon. OKİT: Otolog kemik iliği trasp. Len: Lenalidomid, Dex: Deksametazon, İRd: ixazomib, lenalidomid, dexametazon, DRd: Daratumumab, Lenalidomid, dexametazon, DVd: Daratumumab, Bortezomib, dexametazon

Tablo-2

Hasta	DARA ile yanıt	DARA ile yanıt süresi(ay)	DARA ile yan etki	DARA ile takip süresi(ay)	EXİTUS
1	PR	3	yok	3	EX
2	VGPR	5	yok	5	
3		2	yok	2	
4		2 gün	yok	2 gün	
5	CR	11	yok	11	
6		2	İlk İnfüzyonda alerjik reaksiyon	2	
7		3	yok	3	
8		2	yok	2	

Dara: Daratumumab

Kaynaklar:

1-Plazzo G, Aprile L, Cecere G, Gagliardi VP, Maggi A, Prudenzeno A, et al. Pleural Effusion Secondary to Multiple Myeloma. Is Daratumumab an Effective Treatment? A Case Report. Multiple Myeloma, Ota Fuchs, IntechOpen;2021. doi:10.5772/intechopen.95659.

2-Bhutani M, Foureau DM, Atrash S, Voorhees PM, Usmani SZ. Extramedullary multiple myeloma. Leukemia 2020; 34:1-20. doi:10.1038/s41375-019-0660-0.

S3- MULTİPL MİYELOM HASTALARINDA SİTOGENETİK FAKTÖRLERİNİN GÖRÜLME SIKLIĞI VE PROGNOZA ETKİLERİ

Tuğba Yıldırım¹, Ali Ünal², Muzaffer Keklik³, Munis Dünder⁴, Serhat Çelik⁵, Kübra Uslu⁶

¹Erciyes Üniversitesi, Tıp Fakültesi, İç Hastalıkları Anabilim Dalı Kayseri, ²Erciyes Üniversitesi, Tıp Fakültesi, İç Hastalıkları Anabilim Dalı, Hematoloji Bölümü, Kayseri, ³Erciyes Üniversitesi, Tıp Fakültesi, İç Hastalıkları Anabilim Dalı, Hematoloji Bölümü, Kayseri, ⁴Erciyes Üniversitesi, Tıp Fakültesi, Genetik Anabilim Dalı, Kayseri, ⁵Erciyes Üniversitesi, Tıp Fakültesi, İç Hastalıkları Anabilim Dalı, Hematoloji Bölümü, Kayseri, ⁶Erciyes Üniversitesi, Tıp Fakültesi, Genetik Anabilim Dalı, Kayseri,

Amaç: Multipl Miyelom (MM) hematolojik maligniteler arasında en sık görülen 2. malignitedir. Prognozda yaş, ekstramedüller tutulum, plazma hücre sayısı, komorbid hastalıklarının varlığı, hastanın performansı gibi birçok faktörün etkili olmasının yanı sıra en fazla etkili olan faktörlerin başında sitogenetik anomaliler yer almaktadır. Prognozda önemli yeri olan sitogenetik anomaliler Uluslararası Evreleme Sistemine (ISS) dahil edilerek revize Uluslararası Evreleme Sistemi (R-ISS) oluşturulmuştur. Bizde çalışmamızda kliniğimizde takip edilen hastalarda ki sitogenetik anomalilerin görülme sıklığının ve prognoza olan etkilerinin literatürle uyumlu olup olmadığı incelemeyi amaçladık.

Yöntem: Ocak 2010 ve Ocak 2020 yılları arasında Erciyes Üniversitesi Şahinur Dedeman Kök Hücre Nakli ve Tedavi Merkezi'nde takip edilen MM tanılı 90 hastanın verileri retrospektif olarak hastane arşivinden ve hastane veri tabanından taranmıştır. Hastaların verilerine göre hastalık başlangıcındaki R-ISS evreleri, tedavi öncesi sitogenetik anomali olup olmaması, toplam yaşam süreleri ve progresyonsuz yaşam süreleri belirlenmiştir. İstatistiksel analizler ile sitogenetik anomali olup olmamasına göre progresyonsuz yaşam süreleri ve toplam yaşam süreleri karşılaştırılmıştır.

Bulgu: Hastalarımızın %13,3'ünde herhangi bir sitogenetik anomalinin pozitif olduğu görülmüştür. Herhangi bir sitogenetik anomalisi pozitif olanlarda ortalama yaşam süresinin (OS) ve progresyonsuz yaşam süresinin (PFS) daha kısa olduğu görülmüştür. Tek tek bakıldığında da del(17p) sitogenetik anomalisinin literatürle uyumlu olarak daha düşük PFS, OS ve kötü prognozla ilişkili olduğu görülmüştür.

Sonuç: Bulgularımıza göre sitogenetik anomalilerin varlığı literatürle uyumlu olarak hastalık risk belirlenmesinde önemli bir yere sahiptir. Bu yüzden her hastada tedavi öncesinde sitogenetik anomali taraması yapılması gerekmektedir. Bu tarama hastalığın prognozu, evresi ve tedavi seçeneklerinin belirlenmesi açısından önemlidir.

S4- BROMODOMAIN İNHİBİTÖRÜ “PLX51107” İLE HDAC İNHİBİTÖRÜ “SAHA” EPIGENETİK AJANLARIN AML HÜCRE DİZİSİ ÜZERİNDEKİ TERAPOTİK ETKİLERİNİN ARAŞTIRILMASI

İlayda Alçitepe¹, İlknur Karatekin¹, Hilal Salcın², Fahri Şahin³, Burçin Kaymaz¹

¹Ege Üniversitesi Tıp Fakültesi Tıbbi Biyoloji Anabilim Dalı, ²Ege Üniversitesi Sağlık Bilimleri Enstitüsü Temel Onkoloji Anabilim Dalı, Kanser Biyolojisi ve İmmünolojisi, ³Ege Üniversitesi, Tıp Fakültesi, Hematoloji Bilim Dalı

Amaç : Kanser başlangıcı ve gelişimi süreci, hücrelerin transkripsiyonel ifadenmesini epigenetik ve genomik değişiklikler sayesinde düzenlemektedir. Nükleozomal histon proteinlerinin post-translasyonel modifikasyonları kanser hücrelerinde ve normal hücrelerde gen ekspresyonunun ve kromatin organizasyonunu düzenlemekte olup, bunlar arasında, N-terminal histon kuyruklarının asetilasyonu önkromatinin ve aktif gen transkripsiyonunun temel epigenetik işaretini temsil etmektedir. Kanser tedavisi için epigenetik “reader’ları” yani bromodomainleri hedefleyen klinik çalışmalar, akut myeloid lösemi ve diğer kanser tedavilerinde ekstraterminal(BET) inhibitörleri ve bromodomain(BRD) etkinliğini göstermektedir. Bromodomain ve extra-terminal(BET) proteinleri, asetillenmiş lizin kuyruklarını tanımak için tandem bromodomainleri(BRD) modülleri kullanan epigenetik okuyucular olarak karşımıza çıkmaktadır. Yeni keşfedilen yapısal olarak farklı, BRD4 proteininin bromodomainlerinde asetillenmiş lizin tanıma motiflerine bağlanarak BRD4’ün histonlar üzerindeki asetillenmiş lizinelere bağlanmasını engelleyen PLX51107 inhibitörü kullanılarak ve HDAC inhibitörü SAHA(vorinostat)’nın tek başına/kombine uygulamaları sonrasında; lösemik hücreler üzerindeki apoptotik, sitotoksik etkilerin değerlendirilmesi, karsinogenetik süreçte önemli seçilmiş genlerin mRNA seviyesindeki ekspresyon değişimlerinin tespiti gibi hücresel yanıtların belirlenmesi amaçlanmıştır.

Yöntem: Uygun koşullar altında HL60 ve lösemi olmayan kontrol grubu çoğaltılarak XTT reaktifi ile proliferasyonu ve sitotoksikite analizleri gerçekleştirilerek, Plx51107 ve vorinostat için IC50 dozu belirlenmiştir. Belirlenen IC50 dozuna göre etken maddelerin hücreler üzerindeki apoptotik etkisi ve seçilmiş hedef genlerin ekspresyon seviyeleri RT-PCR ile değerlendirilmiştir.

Bulgu: Elde edilen veriler ışığında Plx51107 ve Vorinostat’ın HL60 hücre hattı üzerindeki sitotoksik etkisi saptanmış olup IC50 değeri; Plx51107 için 72.saatte 6,68uM; Vorinostat için 48.saatte 4,3uM olarak hesaplanmıştır. Lösemi olmayan kontrol grubu hücre hattı için(NCIBL2171) ise Plx51107 için 72.saatte 1,24uM; Vorinostat için 48.saatte 2,01uM olarak hesaplanmıştır. İki etken maddenin kombine uygulaması ile sitotoksikite değerlendirildiğinde NCIBL2171 hücre hattı için dozlar arasında antagonistik bir etki saptandığı için lösemi olmayan kontrol grubunda iki etken maddenin kombinasyonu değerlendirilmeye alınmamıştır. HL60 hücre hattı için kombinasyon analizi değerlendirildiğinde, sinerjistik etkinin, vorinostat IC50 dozu sabit tutularak plx51107 IC50 dozu ve 1,5 katının değerinde olduğu saptanmıştır. Tespit edilen IC50 dozlarına göre etken maddelerin hücreler üzerindeki apoptotik etkileri Annexin V analizi ile değerlendirilmiştir. Sonuçlara göre etken maddelerin hücreler üzerindeki apoptotik etkileri yaklaşık %80-%97.4 aralığında saptanmıştır. Seçilmiş hedef genlere ilişkin RT-PCR analiz sonuçlarına göre apoptotik genlerden Bcl-2, Casp3 genlerinde sırasıyla 1,23 ve 15,8 kat azalış olduğu gözlemlenmiştir. Hücre döngüsü genlerinden olan CDKN2A için de Plx51107 IC50 dozunun 1,5 katında 4,85 kat; combo1 için ise 3,97 kat azalış olduğu belirlenmiştir. Genlere ait ekspresyonel değişimler göz önüne alınarak seçilen hedef BRD4 proteininin hücreler üzerindeki ekspresyon değişimi incelenerek western blot analizi gerçekleştirilmiştir. Analiz sonuçlarına göre ekspresyon değişimindeki azalma western blot analizi sonucu ile doğrulanmaktadır. Son olarak hücre döngüsü analizi ile ajanların hangi hücre döngüsü aşamasında (G1/S/G2) arreste neden olduğu incelenmiştir.

Sonuç: Sonuç olarak bromodomain inhibitörü olan Plx51107, HL60 hücre hattında sitotoksik etki göstererek apoptotik etkiye neden olmuştur ve seçilmiş hedef genlerin ekspresyon düzeylerindeki azalma beklendiği gibi olmuştur. Bu nedenle, Plx51107'nin, diğer hematolojik maligniteler için de önemli bir tedavi yaklaşımı olabileceği ve klinik denemeye hızlı bir şekilde geçmesini destekleyebileceği düşünülmektedir.

S5- NIEMAN PICK TIP B AİLESİ: KEMİK İLİĞİNDE DENİZ MAVİSİ HİSTİYOSİTLER, HEPATOSPLENOMEGALİ, SİTOPENİ

Fatma Yılmaz Dinç¹, Hüseyin Onay², Zehra Narlı Özdemir³

¹SBÜ İzmir Bozyaka Eğitim ve Araştırma Hastanesi İç Hastalıkları Kliniği, ²Multigen Genetik Hastalıklar Değerlendirme Merkezi, ³SBÜ İzmir Bozyaka Eğitim ve Araştırma Hastanesi Hematoloji Kliniği

Amaç: Eskiden Niemann-Pick Hastalığı (NPD) olarak bilinen asit sfingomiyelinaz (ASM) eksikliği, SMPD1 genindeki mutasyonların neden olduğu ara formların yanı sıra tip A ve tip B'yi de kapsayan otozomal resesif geçişli bir lizozomal depo hastalığıdır. NPD Tip B, hepatosplenomegali, pulmoner hastalık, dislipidemi ve sitopeni, özellikle trombositopeni gibi değişken viseral semptomlarla karakterize, NPD'nin non-nöronopatik bir formudur.

Yöntem: 29 yaşında erkek hasta rutin işyeri sağlık taramasında splenomegali saptanması üzerine tarafımıza yönlendirildi. Medikal özgeçmişinde özellik olmayan hastanın erkek kardeşinin de splenomegalisi olduğu ve anne-babasının akraba evliliği yapmış olduğu öğrenildi

Bulgu: Fizik muayenede masif splenomegali dışında özellik yoktu. Başvuru anında hemoglobin 14.8 g/L, lökosit 2.77x10⁹/L, nötrofil 1.55x10⁹/L, monosit 0.26x10⁹/L, lenfosit 0.93x10⁹/L, platelet 74x10⁹/L, serum vitamin B12 328 pg/mL, serum folat 4.6 ng/mL, laktat dehidrogenaz (LDH) 133 U/L, sedimentasyon 8 mm/sa ve c-reaktif protein (CRP) 0.01 mg/L saptandı. Çevre kanı yaymasında %55 nötrofil, %35 lenfosit, eritrositler normokrom normositer, her sahada 6-7 adet tekli trombosit görüldü, atipik hücre infiltrasyonu saptanmadı. Tüm abdomen ultrason incelemesinde masif splenomegali (20cm) ve parankim yapısı homojen olan hepatomegali (17cm) teyit edildi. Portal dopplerde portal hipertansiyon lehine bulgu saptanmazken, portal vende tromboz izlenmedi. HIV, HBV, HCV, bruselloz için yapılan serolojik incelemeler negatif ve EBV VCA IGG/IGM normal aralıktaydı. Hastaya splenomegali, lökopeni ve trombositopeni etyolojisini aydınlatmak amacıyla kemik iliği aspirasyon ve biyopsisi yapıldı. Kemik iliği aspirasyon ve imprint yaymalarında tabakalar halinde deniz mavisi histiyositler saptandı. Kemik iliği sellülaritesi %70 olup, blastik hücre infiltrasyonu saptanmadı. Lizozomal depo hastalıkları düşülen olguda; Gaucher hastalığını dışlamak için GBA geni ve ek olarak NPC1, NPC2, SMPD1 genlerinin ekzon ve ekzon-intron bileşkeleri tarandı. SMPD1(NM_000543) geninde heterozigot c.416T>C (p.L139P) mutasyonu ve SMPD1(NM_000543) geninde heterozigot c.488T>C (p.L163P) değişikliği saptandı. SMPD1 geni için birleşik heterozigot olan olgu Nieman Pick Tip B tanısı aldı ve sfingomiyelinaz enzim düzeyi 0.3 nmol/ml/sa (1.3-1.5) saptandı. Akraba evliliği sonucu doğan toplam 6 kardeş ve anne-baba aile taramasına alındı. 29, 27 ve 22 yaşlarında sırasıyla iki erkek ve bir kız kardeş SMPD1 geni için birleşik heterozigot ve sfingomiyelinaz düzeyleri sırasıyla 0.3, 0.31 ve 0.33 nmol/ml/sa bulundu. Bu üç kardeşte hepatosplenomegali, lökopeni ve trombositopeni mevcuttu, akciğer tutulumu lehine bulgu saptanmadı. Kalan 3 kardeşten 1 tanesi heterozigot c.416T>C (p.L139P), 1 tanesi heterozigot c.488T>C (p.L163P) bulunurken, 1 tanesinde mutasyon saptanmadı. Anne ve baba aynı gen için heterozigot olup, hiçbir klinik bulguları yoktu.

Sonuç: SMPD1 geninde homozigot ya da birleşik heterozigot mutasyon saptanması, otozomal resesif olarak kalıtılan Niemann Pick Hastalığı Tip A ve B'ye sebep olmaktadır. Erişkin yaşta non-nöronopatik bulgular ile seyreden Nieman Pick Tip B hastalığı çoğu zaman atlanmakta veya tanı sürecinde gecikmeler olmaktadır. Ülkemizde henüz erişimi olmasa da Nieman Pick hastalığı için enzim replasman tedavisi dünyada uygulanmaya başlanmıştır. Hastaların erken tanı alması, potansiyel enzim tedavisi aday olmaları ve ilaç ülkemize girdiğinde enzim replasman tedavisine hızlı ulaşabilmeleri açısından önemlidir.

S6- KRONİK LENFOSİTER LÖSEMİLİ HASTALARIN DEĞERLENDİRİLMESİ:TEK MERKEZ DENEYİMİ

Gülçin Çelebi¹, Hale Bülbül¹, Özge Özer Kaya², Şener Arıkan², Aybuke Olgun¹, Cengiz Ceylan¹

SBÜ İzmir Tıp Fakültesi, Tepecik Eğitim Araştırma Hastanesi, İç hastalıkları ABD, Hematoloji Kliniği¹
SBÜ İzmir Tıp Fakültesi, Tepecik Eğitim Araştırma Hastanesi, Tıbbi Genetik ABD²

Kronik Lenfositler Lösemi (KLL), periferik kan, kemik iliği ve lenfoid dokularda küçük olgun görünümülü lenfositlerin birikimi ile karakterize malign lenfoproliferatif bir hastalıktır. Erişkinlerde %30 oranla en sık görülen lösemi alt tipidir. Etiyolojik olarak iyonize radyasyon, kimyasal ve ilaç ilişkisi olmayan erişkin lösemi türüdür. Genel popülasyonda cinsiyet oranı E/K:2' dir. Hastaların %90' ı 50 yaş üzerindedir. Genetik olarak birinci derece akrabalarında KLL ya da lenfoid neoplazm olanlarda, KLL görülme sıklığı 3 kat daha fazladır.

İzmir Tepecik Eğitim Araştırma Hastanesi Hematoloji Kliniğinde izlenen 109 hastanın yaş, cinsiyet, ek hastalık gibi sosyodemografik özellikler, LDH, hematolojik parametreler (lökosit düzeyi, hemoglobin düzeyi, lenfosit düzeyi, nötrofil düzeyi ve trombosit düzeyi), fizik muayene bulguları (lenfadenopati, hepatomegali, splenomegali), almış olduğu tedavileri ve genetik test verilerini geriye dönük inceledik.

Çalışmamızda hastalarımızın 39' u (%35,7) kadın, 70' i (%64,3) erkekti. Ortalama yaş kadınlarda 66.1 ±11.59 iken erkeklerde 66,2±11.77 bulunmuştur. Kadınlarda lökosit ortalama değeri 42.187±50.649 iken erkeklerde 63.360±78.811 idi ve aralarında istatistiksel anlamlı fark bulunmamıştır (p>0.05)

Rai evrelemesine göre 109 hastamızın 32' si (%29) evre 0, 21' i (%19,3) evre 1, 20' si (%18,3) evre 2, 20' si (18,3) evre 3, 16' sı(%14,7) evre 4 olarak saptanmıştır.

109 hastamızın 4' ü (%3,7) 50 yaş altı olup 105' i (%96,4) 50 ve üzeri yaşta idi. İstatistiksel olarak anlamlılık ifade etmeyeceği için hastalarımızı 60 yaş altı ve üstü olarak ayırdık. 60 yaş altı 34 hastamız(%31.2) var iken, 60 yaş üstünde 75 hastamız(%68.8) mevcuttu. Bakılan parametreler, 60 yaş üstü ve altı karşılaştırıldığında hemoglobinin değeri 60 yaş üstünde istatistiksel olarak daha düşük bulunmuştur. (p<0.05)

109 hastamızdan 74' ünün genetik testlerine ulaşılabilmıştır. 74 hastada iyi prognostik belirteç olan 13 q delesyonu 21' inde pozitif olup, 53' ünde negatif saptanmıştır. Hematolojik parametreler ve yaş açısından istatistiksel farklılık saptanmamıştır. 13 q pozitif olan hastaların fizik muayene bulgularında lenfadenopati ve splenomegalide anlamlı fark saptanmış olup Tablo-1'de verilmiştir.

Tablo 1: 13q pozitif olan ve olmayan hastalarda lenfadenopati ve splenomegali değerlendirmesi

Bulgular	13q pozitif	13q negatif	P değeri
Lenfadenopati +/-	16/2	26/17	0.026
Splenomegali +/-	11/7	13/30	0.043

74 hastamızın 21' inde 13q delesyonu, 7' sinde 17p delesyonu, 4' ünde p53 mutasyonu, 3'ünde trizomi 12 pozitif saptanırken, 34 hastamızda herhangi bir mutasyon saptanmamıştır.

20 hastada IgVH mutasyonu bakılmış olup 6 hastada unmutated saptanırken 14 hastada mutated olarak saptanmıştır. Bakılan parametreler arasından LDH değeri, unmutated olanlarda istatistiksel olarak anlamlı yüksek bulunmuştur. (p=0.028) Fizik muayene ve hematolojik parametreler açısından p>0.05 bulunup istatistiksel anlamlı fark saptanmamıştır.

Tablo 2 : IgVH mutasyon durumuna göre hematolojik parametreler arası değerlendirme

	Mutated	Unmutated	P değeri
Lökosit sayısı (uL)	22000±13810	46333±24824	0.062
Nötrofil sayısı (uL)	7050±3868	5116±1609	NS
Lenfosit sayısı (uL)	13814±12972	38183±25208	0.065
Trombosit (uL)	241428±66729	219833±98686	NS
Hemoglobin (g/dl)	13.1±1.67	12.35±1.4	NS
LDH (U/L)	173.18±58.3	301.60±123	0.028

Hastaların 73' ü tedavisiz takip edilmekte iken; 24' ü tek sıra tedavi, 8' i iki sıra tedavi, 4' ü 3 sıra tedavi almıştır. Tedavi protokollerinde R-FC, FC, R-Bendamustin, R-Venotoclax, ibrutinib ve obinituzumab yer almaktadır.

Ek hastalıklar açısından baktığımızda; 30' unda ek hastalık yokken, 32' sinde diyabet, 34' ünde hipertansiyon, 12' sinde koroner arter hastalığı, 8' inde kronik akciğer hastalığı, 4'ünde solid organ malignitesi saptanmıştır.

Sonuç olarak, KLL hastalarında son yıllarda genetik mutasyonların bakılması gündeme gelmiş olup prognoz açısından önem arz etmektedir. Hastalara standart kemoterapi yerine; B hücre depresyonu yapan ajanlar veya BCL-2 inhibitörleri başlanması açısından genetik mutasyonlar yol gösterici olmaktadır. Çalışmamızda son 2 yılda takip ettiğimiz hastaların genetik testlerindeki mutasyonel analizleri sunmayı amaçladık.

S7- KARFİLZOMİB TEMELLİ TEDAVİ ALAN RELAPS REFRAKTER MULTİPL MYELOMA HASTALARINDA RETROSPEKTİF OLARAK TEDAVİYE YANIT DEĞERLENDİRME: TEK MERKEZ RETROSPEKTİF ÇALIŞMA

Hande Oğul¹, Nil Güler¹, Bahriye Çelik², Sibel Hacıoğlu¹, Gülsüm Akgün Çağlıyan¹, Başak Ünver Koluman¹, Merve Çelenkoğlu Tombak³, Erdem Çomut⁴, Vildan Caner³

¹Pamukkale Üniversitesi Hastanesi, Hematoloji BD, ²SBÜ Bozyaka Eğitim ve Araştırma Hastanesi, Hematoloji BD, ³Pamukkale Üniversitesi Hastanesi, Tıbbi Genetik AD, ⁴Pamukkale Üniversitesi Hastanesi, Patoloji AD

Amaç: Multipl miyelom (MM) tüm kanserlerin %1'ini, hematolojik kanserlerin %10'unu oluşturur. Amerika'da her yıl yaklaşık 30.000 kişi MM tanısı almakta, 12.000 kişi hastalık nedeniyle hayatını kaybetmektedir. Biz bu çalışmamızda merkezimizde karfilzomib tedavisi altında takip etmekte olduğumuz RRMM hastalarda tedavi yanıtı, PFS, OS, toksisite, yan etki oranlarını retrospektif olarak belirlemeyi planladık.

Yöntem: Hastanemiz elektronik hasta dosyaları retrospektif olarak tarandı. Ocak 2018' den Ocak 2021 tarihine kadar 35 hastanın RRMM tanısıyla KRd protokolü altında takip edildiği saptandı. Veriler SPSS 25.0 paket programıyla analiz edildi. Kategorik değişkenler arasındaki farklılıklar ise Ki kare analizi ile incelendi. Sağ kalım analizlerinde, Kaplan Meier eğrileri kullanılarak bağımsız grupların sağ kalım farklılıkları için Logrank yöntemi kullanıldı. Progresyon ve sağ kalım incelemelerindeki faktörlerin belirlenmesinde Cox Regresyon analizi kullanıldı. Tüm analizlerde p<0,05 istatistiksel olarak anlamlı kabul edildi.

Bulgu: 5 hastanın medyan yaşı 61 iken, %45,7'si erkekti. Hastaların %28,6'sı Ig G, %51,4'ü Ig A, %20'si Ig M tipi ağır zincir miyelom olarak izlenmiş olup %22,8'i ISS evre I, %31,5'i evre II, % 42,9'u evre 3'tü. Hastaların %31,4'ünde böbrek yetmezliği, %40'ında anemi, %11,4'ünde hiperkalsemi, %85,3'ünde kemik tutulumu mevcuttu. Hastaların %8,5'i yüksek riskli, %42,9'u standart riskli genetik özelliklere sahipken %48,6'sının genetik özelliklerine ulaşamadık. Hastalar KRd öncesi medyan 2 seri tedavi almıştı. %37,1'ine bu tedaviler sonrası olog kök hücre nakli (OKHN) yapılmıştı. Bortezomib refrakterlik oranı %80, lenalidomid refrakterliği %22,9, her iki ajana refrakter olan hasta %17,1'di. KRd kür sayısı medyan 4, yanıt elde edilen kür sayısı medyan 3'tü. KRd tedavisi sonrası %40 hastaya OKHN yapılmıştı. Hastaların takibinde %48,6'sında relaps ve/veya refrakterlik izlenmişti. 3 hastanın tedavisine devam edilmekte olup KRd tedavisi kesilmiş olan 32 hastanın %11,4'ünde refrakterlik, %5,7'sinde relaps, %37,1'inde OKHN sonrası, %2,9'unda hasta uyumsuzluğu, %5,7'sinde ileri tarifli mobilizasyon isteği, %5,7'sinde karfilzomib yan etkisi, %14,3'ünde KRd protokolündeki karfilzomib dışındaki ajanlara yan etki, %5,7'sinde progresyon, %2,9'unda tedavinin 18 küre tamamlandığı görüldü. 2 hastada yan etki izlenmiş olup, hastaların birinde antiviral tedaviye dirençli tekrarlayan zona enfeksiyonu, diğerinde ise tekrarlayan grade 3 trombositopeni nedeniyle tedavi kesilmişti. KRd sonrası relaps izlenen hastaların %5,9'unda hiperkalsemi, %11,8'inde böbrek yetmezliği, %35,3'ünde anemi, %69,2'sinde ise kemik tutulumu izlenirken, %52,9'unda ise biyokimyasal relaps izlendiği görüldü. PFS hesaplanabilen hastalarda PFS süresi medyan 24 ay iken, tüm hastaların OS süresi medyan 24 ay olarak görüldü. Tanı anında anemi izlenen hastalarda PFS'nin kısaldığı (p: 0,047) izlendi. KRd sonrası OKHN yapılmış olan hastalarda OS'nin uzadığı (p: 0,032) izlenirken, relaps/refrakterlik izlenen hastaların OS'lerinde kısımlama (p: 0,023) olduğu görüldü. Hastaların takip süreci içinde PFS hesaplanabilen hastaların %37,9'unda progresyon izlendiği ve %37,1'inin eksitus olduğu görüldü. Progresyon izlenen hastaların tanı anındaki kalsiyum değerlerinin yüksek izlendiği (p: 0,02); eksitus olan hastalarda ise yaş ile birlikte eksitus olma ihtimalinin yükseldiği görüldü (p: 0,032). Cox regresyon analizi yapıldığında tanı anındaki kalsiyum değerinin (p:0,017) ve kaç kür sonrası yanıt kaybı izlendiğinin (p:0,004) PFS üzerinde, yaş (p:0,048) ve PFS süresinin (0,015) ise OS üzerinde etki gösterdiği izlendi.

Sonuç: Progresyon izlenen hastalar kendi içlerinde değerlendirildiklerinde medyan PFS süreleri 21 ay olarak izlenirken, medyan OS süreleri 29 ay olarak görüldü. Takip esnasında eksitus olan hastalar kendi içlerinde değerlendirildiklerinde medyan PFS süreleri 17 ay olarak izlenirken, medyan OS süreleri 14 ay olarak izlendi.

S8- HEMATOLOJİ KLİNİĞİNDE TAKİPLİ COVID-19 ENFEKSİYONU GELİŞEN HASTALARIN KLİNİK ÖZELLİKLERİNİN İNCELENMESİ; TEK MERKEZ DENEYİMİ

Özde Elver¹, Nevin Alayvaz Aslan¹, Cansu Korkmaz¹, Sibel Hacıoğlu¹, Gülsüm Akgün Çağlayan¹, Başak Ünver Koluman¹, Hande Şenol², Nil Güler¹

¹Paü Tıp Fakültesi Hematoloji Bilim Dalı, ²Paü Biyoistatistik Anabilim Dalı

Amaç: Aralık 2019'da Çin'de başlayan Covid-19 enfeksiyonunun Mart 2020'de küresel bir pandemi haline gelmiştir. Güncel verilerle; tüm dünya genelinde 3,1 milyon/günlük vaka görülmekte olup halen ciddi bir halk sağlığı problemi olarak önemini korumaktadır. Popülasyon genelinde yaygınlığını koruyan enfeksiyon hematolojik malignitesi olan hastalarda ise çok daha kötü bir seyir göstermektedir. Yine benign hematolojik hastalıklarda da immünsüpresif tedavi gereken hastalarda Covid-19 enfeksiyonunun seyri değişmektedir. Bu nedenle hematoloji kliniğimizde takipli olan ve Covid-19 enfeksiyonu gelişen hastalarımızın hastalık seyrini etkileyen faktörleri ve uygulanan tedavileri inceleyerek bu hasta grubunda pandemi dönemi boyunca uygulanması gereken stratejileri planlamayı hedefledik.

Yöntem: Pamukkale Üniversitesi Tıp Fakültesi'nde 01 Ekim 2020 ile 01 Haziran 2021 tarihleri arasında Covid-19 testi pozitif çıkan hematolojik hastalık tanısı olan hastalar retrospektif olarak incelendi. Covid-19 tespiti sonrası izole şekilde pandemi servisinde takip edilen hastaların demografik özellikleri, klinik, radyolojik ve yoğun bakım ihtiyaç durumu incelendi.

Bulgu: Hasta verileri merkezimizin elektronik yönetim sisteminden retrospektif olarak incelendiğinde hematolojik hastalık tanısı olan ve covid-19 pozitifliği saptanan 65 hasta çalışmaya dahil edildi. Hastaların %58.5'i erkek (n:38), %41.5'i kadın (n:27) ve ortanca yaş 63 (31-86) idi. Bu hastaların tamamının en az bir komorbiditesi olduğu, %29.2'sinde ise birden fazla komorbiditesi olduğu görüldü. Hastaların %27.7'sini multiple myelom, %18,5'ini akut myeloid lösemi, %22.6'sını non-hodgkin lenfoma, %9.2'sini kronik lenfositik lösemi, %4.6'sını hodgkin lenfoma, %3.1'ini myelofibrozis, %1.5'ini akut lenfoblastik lösemi, %1.2'sini myelodisplastik sendrom ve %11.6'sını diğer hastalıklar (immün trombositopenik purpura, kronik myeloproliferatif neoplaziler ve kalıtsal kanama bozuklukları gibi) oluşturmakta idi. Hastaların %43.1'i ilk sıra tedavi alırken, %10.8'i kurtarma tedavileri almaktaydı, diğer hastaların ise hematolojik hastalığına yönelik herhangi bir tedavi almadığı görüldü. Hastaların Covid-19 tespiti sırasında; %56.9'unda öksürük, %40'ında nefes darlığı ve %36.9'unda ateş semptomları olduğu görüldü. Hastaların ortalama ferritin düzeyi 1853±2370 ug/L, ortalama CRP 83,8±87 mg/L ve ortalama D-dimer düzeyi ise 1393±2719 ng/mL olarak saptandı. Bütün hastalara takipleri sırasında akciğer tomografisi çekilmiş olduğu ve hastaların %73.8'inde (n:48) akciğer tutulumunun olduğu tespit edildi. Hastaların takibinde %35.4'ünün yoğun bakım ihtiyacı olduğu görüldü. Akciğer tutulumu olan hastaların yoğun bakım ihtiyacının daha sık geliştiği tespit edildi (p:0.075). Tüm hasta grubu incelendiğinde hastaların %43.1'i Covid19 enfeksiyonu nedeniyle kaybedilirken, %56.9'u tedavileri tamamlanarak taburcu edildi. Yedi hastaya intravenöz immünglobulin tedavisi ve 4 hastaya da immun-konvalesan plazma tedavisi verildiği saptandı. Hastaların ortalama hastanede yatış süresi ise 10,46 gündü (1-33 gün).

Sonuç: Çalışmamızda Covid-19 pandemisinin devam ettiği bu dönemde yayınlanan verilere benzer, yüksek mortalite elde edildi. Diğer çalışmalarla benzer şekilde hematolojik hastalığı olan hastalarda akciğer tutulumu, yoğun bakım ihtiyacı ve mortalitede artış olduğu görüldü. Yine önceki çalışmalarda gösterildiği gibi bizim çalışmamızda da Covid-19 enfeksiyonu saptanan hastaların CRP, ferritin ve D-dimer düzeyleri yüksek saptandı. Hastaların akciğer tutulumu olması yoğun bakım ihtiyaçlarını artırmış olup mortalite ile ilişkilidir. Hematolojik malignite tanısı ile aktif kemoterapi alan hastaların bu dönemde Covid -19 açısından dikkatlice izlenmesi, verilerin eksiksiz tutulması, hastaneye başvuru sayısını azaltacak tedavi modalitelerinin tercih edilmesi, aşı konusunda teşvik edici yaklaşım sergilenmesi salgının devam ettiği bu dönemde aktif tedavi alan hastaların yönetiminde önemlidir.

S9- YAŞLI RELAPS REFRAKTER DİFFÜZ BÜYÜK B HÜCRELİ LENFOMA OLGULARINDA RİTUKSİMAB+ LENALİDOMİD KOMBİNASYONUNUN GÜVENLİK AÇISINDAN DEĞERLENDİRİLMESİ

**Bahar Sevgili¹, Tural Pashayev¹, Denis Sabriye Bozer¹, Fatma Keklik Karadağ¹,
Betül Kübra Tüzün¹, Ajda Güneş¹, Nur Soyer¹, Fahri Şahin¹, Güray Saydam¹**

¹Ege Üniversitesi Tıp Fakültesi Hastanesi, Hematoloji Bilim Dalı

Amaç: Relaps refrakter diffüz büyük b hücreli lenfoma (R/R DBBHL) olup olog kök hücre nakline uygun olmayan olgularda standart bir tedavi yaklaşımı bulunmamaktadır. Kemoterapiye uygun olmayan kırılğan yaşlı olgularda immunoterapi kombinasyonları, etkinlik ve güvenlik verileriyle umut vaat etmektedir. Posterimizde R/R DBBHL olgularında rituksimab+ lenalidomid (R2) kombinasyonunun güvenlik verilerini ve yan etki profilini değerlendirmeyi amaçladık.

Yöntem: Çalışmaya Aralık 2020-Aralık 2021 tarihleri arasında R2 tedavisi uygulanan 5 hasta alındı. Olguların yaş, cinsiyet, ECOG performans skoru (ECOG PS), Cumulative Illness Rating Scale-Geriatric (CIRS-G), hastalık evresi, retrospektif olarak kaydedildi. R2 protokolü, rituksimab 375 mg/m² D1 + lenalidomid 5-20 mg D1-21 6 kür planlanarak uygulandı. Yanıt değerlendirme, Lugano sınıflamasına göre PET/BT ile yapıldı. İzlemede olguların sitopeni, enfeksiyon kliniği, gastrointestinal yan etki, döküntü gibi yan etki görülüp görülmediği, doz ayarı ihtiyacı olup olmadığı kaydedildi.

Bulgu: Olguların nüks anından itibaren ortanca takip süresi 8 ay (2-11 ay) saptandı. Bir hastanın 2. kür tedavisi tamamlanmadığı için, bir hastanın tedavi bittikten sonra komorbiditeleri nedeniyle kontrole başvurmaması nedeniyle tedavi sonunda yanıt değerlendirmeleri yapılamadı. Tanı anında 3 hasta evre 4B, 1 hasta evre 2B, 1 hasta evre 1B olarak saptandı. 3 hastanın ektranodal tutulumu mevcuttu. Nüks anında hastaların ortanca CIRS skoru 15 puan (10-17), tüm hastaların ECOG PS 2 saptandı. 4 olguya asetilsalisilik asit profilaksisi, bir olguya derin ven trombozu nedeniyle rivaroksaban tedavisi, lenalidomid devam ettiği sürece uygulandı. Lenalidomid dozu; 3 olguda tedavi ilişkili grade 3 hematolojik toksisite nedeniyle azaltılarak devam edildi. 3 hastada hastane yatışı gerektirmeyen enfeksiyöz komplikasyon (2 olguda toplum kökenli pnömoni, 1 olguda idrar yolu enfeksiyonu) gelişti. Tromboemboli hiçbir hastada izlenmedi. Bir hastada grade 1 gastrointestinal yan etki izlendi. Tedavi sonunda 2 hastada kısmi yanıt saptandı. Bir hasta progresif hastalık nedeniyle kaybedildi.

Sonuç: Kırılğan yaşlı R/R DBBHL olgularında standart bir tedavi yaklaşımı bulunmamaktadır. Nüks veya refrakter hastalıkta klonal evolüsyonun yanı sıra yeni mutasyonların da eklenmesiyle daha agresif bir tablo görülmektedir. Eşlik eden hastalıklar, polifarmasi, tedavi uyumunda yaşanan zorluklar ve yan etkiler nedeniyle tedavi başarısı geriatric olgularda daha düşük seyretmektedir. R2 protokolü; uygun premedikasyon ve profilaktik tedavilerle iyi tolere edilmiştir. Yüksek risk özellikleri taşıyan, ileri evre ve yüksek komorbidite indeksine sahip çalışma grubumuzda dahi Rituksimab+lenalidomid kombinasyonu; kabul edilebilir yan etki profiliyle umut vaat eden bir protokol olarak karşımıza çıkmaktadır.

S10- NADİR FAKTÖR EKSİKLİĞİ, TEK MERKEZ DENEYİMİ

Ferda Can¹, Tekin Güney²

¹Ankara Şehir Hastanesi Hematoloji Bilim Dalı, ²SBÜ Ankara Şehir Hastanesi Hematoloji Bilim Dalı

Amaç: FVIII, FIX, von Willebrand hastalığı dünyada en yaygın görülen kanama bozukluklarıdır. Ancak Fibrinojen, faktör II, V, VII, X, XI, XIII, kombine faktör V ve VIII eksikliği gibi kalıtsal faktör eksiklikleri tüm kalıtsal faktör eksikliklerinin %3-5'ini oluşturur. FVIII eksikliği toplumda 1/5000 ve Faktör IX eksikliği 1/30000, von Willebrand hastalığı ise 1/100-1000 oranında görülmekteyken nadir faktör eksikliklerinden FII 1/2000000, FV 1/1000000, FVII 1/500000, FX 1/500000-1000000 oranında görülmektedir. Nadir görülmeleri nedeni ile bu bireyler önemli kanama kliniğine ve geç veya hatalı tanılara neden olabilmektedir. Tanısı konulamayan ya da hatalı tanısı bulunan hastalar artmış morbidite ve hatta mortaliteye neden olmakta, hastaların yaşam kalitesini etkilemektedir. Tanısı konulup etkin korunma yöntemleri ve tedavi gereksinimi olanlar için uygun tedavi ile tüm bu sorunlara baş edilebilmekte aynı zamanda verilecek kan veya kan ürünü, faktör replasmanı desteği en aza indirilerek daha az kanama ile morbidite, mortalite ve daha iyi bir yaşam kalitesi elde edilebilecektir. Bu amaçla polikliniğimizde takipli olan nadir faktör eksikliği hastalarımızın verisini sunmayı amaçladık.

Bulgu: Nadir faktör eksikliği olan 8 hasta değerlendirildi. 4 faktör VII eksikliği, 1 faktör X eksikliği, 1 faktör XI eksikliği, 1 tane disfibrinojenemi, 2 afibrinojenemi hastası mevcuttu. Hastaların tanı yaşı, tanı kanama özellikleri, eksik faktör bazal düzeyleri Tablo 1' de gösterilmiştir. Sadece afibrinojenemi olan hasta profilaksi alıyorken diğer hastalar kanadıkça tedavi alıyordu. 8 hastanın 4' ünün takipte kanaması oldu. Bu hastaların kanama yerleri ve aldıkları tedaviler ve sonuçları Tablo 2' de gösterilmiştir. Hastaların hepsinde girişim öyküsü mevcuttu. Girişim öncesi aldıkları tedavi ve girişim sonucu kanama durumları Tablo 2' de gösterilmiştir. Hastaların sadece birinde hepatit C mevcuttu. Yine sadece afibrinojenemi hastasında önceki kanamalara bağlı hedef eklem gelişimi vardı, başka kanama sekeli olan hasta yok idi.

Sonuç: Nadir faktör eksikliği olan hastaların ilerleyen yaşlarla birlikte artan cerrahi operasyon ve girişim gereksinimi kaçınılmaz olmaktadır. Bu hastaların tanısı konulmamış ise olası operasyon sonrası kanama klinikleri değişken olmakla birlikte bazen mortal olabilmektedir. Bu nedenle hastaların kanama hikayeleri ve seyirleri, bazal faktör düzeyleri operasyon öncesi mutlak bilinmeli; multidisipliner ve kanama bozuklukları tedavi takibi açısından deneyimli merkezlerde bu hastaların operasyon ve girişimlerinin yönetimi önem arz etmektedir.

S11- KRONİK MİYELOİD LÖSEMİNİN İMATİNİB İLE TEDAVİSİNDE MOLEKÜLER YANIT İÇİN YENİ BELİRTEÇ: ORTALAMA ERİTROSİT VOLÜMÜ

Ayşe Hilal Eroğlu Küçükçıldiler¹, İrfan Yavaşođlu¹, Kübra Şaşmaz², Ersin Çakır², Cem Selim¹, İbrahim Halil Erdođdu³, Ali Zahit Bolaman¹

¹Aydın Adnan Menderes Üniversitesi Tıp Fakültesi Hastanesi, Erişkin Hematoloji B.D., ²Aydın Adnan Menderes Üniversitesi Tıp Fakültesi Hastanesi, İç Hastalıkları AD, ³Aydın Adnan Menderes Üniversitesi Tıp Fakültesi Hastanesi, Tıbbi Patoloji AD

Amaç: Kronik myeloid lösemide(KML) imatinib kullanımında C-kit inhibisyonuna bađlı olarak makrositer anemi görülebilmektedir. Literatürde ortalama eritrosit volümü(MCV) ile sitogenetik yanıtı deđerlendiren az sayıda çalışma vardır(1). Çalışmamızda moleküler yanıt oranları ile MCV ilişkisinin deđerlendirmesi amaçlandı.

Yöntem: 2013 ile 2022 tarihleri arasında kliniđimize başvuran kronik faz KML tanılı 101 hasta retrospektif olarak deđerlendirildi. Tüm hastalar çalışma boyunca imatinib 400 mg/gün kullanılmaktaydı. Moleküler deđerlendirme, "Real-time quantitative polymerase chain reaction (RQ-PCR)" ile "International Standardization(IS)" işlemleri >3 log ile yapıldı(ELN,2020). Bilinen karaciđer hastalığı, megaloblastik anemisi, hipotiroidisi ve alkolizm öyküsü olan hastalar çalışmaya alınmadı. MCV, tam kan cihazı (Mindray BC-6800) ile deđerlendirildi. MCV ve IS tetkikleri; tanı anında, tedavinin 3., 6. ve 12. aylarında deđerlendirildi. İstatistiksel analiz için IBM SPSS Statistics 21.0 kullanıldı. Çalışma verileri deđerlendirilirken tanımlayıcı istatistiksel metodlar (ortalama, standart sapma, medyan, frekans, yüzde, minimum, maksimum) ve pearson korelasyon testi kullanıldı. İstatistiksel anlamlılık p<0.05 olarak kabul edildi.

Bulgu: Çalışmaya dahil edilen 101 hastanın 62'si kadın, 39'u erkek olup yaş ortalaması 53 (19-84) idi. Risk skoru tüm hastalarda hesaplanamadı. Hasford skorlamasına göre tüm hastaların %60'ı, Sokal skorlamasına göre %42'si ve EUTOS'a göre ise %55'i düşük riskli grupta idi. ELTS'e göre tüm hastaların %40 düşük risk, %15'i orta risk ve %9'u yüksek riskli grupta idi. MCV deđerleri 3. aydan itibaren artış göstermekteydi (Tablo-1). Tanı anında, tedavinin 3., 6. ve 12. ayında bakılan IS deđerleri ile tedavinin 3., 6. ve 12. ayında görülen MCV deđerleri arasında istatistiksel olarak anlamlı ilişki saptanmadı. Ancak tanı anında görülen MCV deđeri ile 12. ayda bakılan IS sonucu arasında istatistiksel olarak anlamlı negatif korelasyon saptandı(p=0,013). MCV' deki artış anemi görülmeksizin anlamlıydı. Tüm hastalar major moleküler yanıtı idi. Sitogenetik yanıt deđerlendirmesi metafaz sorunları nedeniyle yapılamadı.

Sonuç: KML'de imatinib kullanımı ile MCV artmaktadır. Çalışmamızda, tanı anında görülen MCV deđeri ile 12. ayda bakılan IS sonucu arasında istatistiksel olarak anlamlı negatif korelasyon saptanmıştır. Bilgilerimize göre moleküler yanıt ve MCV ilişkisini belirleyen ilk çalışmadır. Kolaylıkla elde edilebilen bir parametre olarak MCV, imatinible tedavi edilen hastaların tedavi yanıtını tahmin etmek için yeni bir belirteç olabilir. Kaynaklar: 1- Song MK, Chung JS, Seol YM, Kim SG, Shin HJ, Choi YJ, Cho GJ. Mean cell volume can be an early predictor for the cytogenetic response of chronic myeloid leukemia patients treated with imatinib? Leuk Res. 2009 ;33:1459-62.

S12- HIV İLİŞKİLİ LENFOMALAR: TEK MERKEZ DENEYİMİ

**Fatma Keklik Karadağ¹, Tural Pashayev¹, Bahar Sevgili¹, Deniz Gökengin², Ajda Güneş¹,
Nur Soyer¹, Filiz Vural¹, Mahmut Töbü¹, Güray Saydam¹, Fahri Şahin¹**

¹Ege Üniversitesi Tıp Fakültesi, Hematoloji Bilim Dalı, İzmir, Türkiye, ²Ege Üniversitesi Tıp Fakültesi, Enfeksiyon Hastalıkları Ana Bilim Dalı, İzmir, Türkiye

Amaç: İnsan immun yetmezlik virüsü (HIV) hücre immunitasını bozarak kansere yatkınlık oluşturmaktadır. Antiretroviral tedavilerle yaşam süresinin uzamasıyla HIV ilişkili kanserler, bu hastalarda mortalite ve morbiditenin esas belirleyicisi olmuştur. Edinsel immun yetmezlik sendromu (AIDS) ilişkili maligniteler 3 kategoride toplanmaktadır; Kaposi sarkomu, invaziv servikal karsinom ve non hodgkin lenfomalar (NHL). Lenfomalar içinde sistemik NHL en sık olarak görülmekte olup primer santral sinir sistemi lenfomaları ikinci sıklıkta görülmektedir.

Yöntem: Ege Üniversitesi hematoloji kliniğinde HIV enfeksiyonu ve lenfoma tanısı bulunan 5 hasta retrospektif olarak değerlendirilmiştir. Hastaların tanı yaşı, tanı alt tipi, evresi, aldıkları tedaviler ve sağ kalım durumları kaydedilmiştir.

Bulgu: Hastaların tanı yaşları 27-63 arasında değişmekte olup 4' ü erkek 1' i kadındır. Hastaların sosyodemografik ve klinik özellikleri tablo-1. de özetlenmiştir. Üç hasta diffüz büyük b hücreli lenfoma (DBBHL), bir hasta plazmablastik lenfoma, bir hasta hodgkin lenfoma tanısı almıştır. Hastalardan 3' ü Ann Arbor evre 4 iken; 1 hasta evre 2 olarak izlenmiş ve bir hastanın tanı anındaki evresine ulaşamamıştır. Ayrıca evre 4 olan hastalardan 2' sinde tanı anında bulky kitle saptanmıştır. Yalnızca bir hastada tanı anında kemik iliği infiltrasyonu vardı (plazmablastik lenfoma tanılı olgu-1). Tek kadın hasta olan olgu-2, DBBHL tanısından 5 yıl sonra invaziv servikal karsinom tanısı almış ve kür elde edilmiştir. Hastaların takip süreleri minimum 13 maksimum 144 aydır. Hodgkin lenfoma tanılı (olgu-5) hasta 2 kür ABVD sonrası izlemiden çıkmıştır. Diğer hastaların tamamına R-CHOP tedavisi verilmiş ve tamamında 6 kür sonrası tam yanıt alınmıştır. Bir hastaya olog kök hücre nakli başarılı şekilde yapılmış olup bir hasta da nakil sırasında sepsis nedeni ile kaybedilmiştir.

Sonuç: HIV ilişkili lenfomaların %75' i DBBHL olup benzer şekilde bizim hastalarımızın %60' ı da DBHHL tanılıdır. Erkeklerde daha sık görülmektedir. Düşük CD4 hücre sayısı, HIV RNA kopya sayısının yüksek olması, genetik faktörler ve ailesel yatkınlık HIV ile enfekte bireylerde kanser gelişimi için risk faktörleridir.

S13- FATAL BİR NON-HODGKİN LENFOMA KOMPLİKASYONU: ANA KAROTİD ARTER EROZYONU VE RÜPTÜRÜ

Emre Akar¹, İtir Şirinoğlu Demiriz²

¹İskenderun Devlet Hastanesi, ²İstanbul Aydın Üniversitesi Medical Park Florya Hastanesi

Amaç: Kitle etkisi ve erozyona bağlı kanamalar, özellikle gastrointestinal sistem tutulumuyla seyreden non-Hodgkin lenfoma (NHL) tanılı hastalarda görülebilmektedir. Ancak majör arter kanaması lenfomalarda oldukça nadir karşılaşılan bir komplikasyondur.

Yöntem: Burada, ana karotid arter rüptürü ile başvuran bir refrakter NHL olgusu sunulmuştur.

Bulgu: Olgu Sunumu: 26 yaşında erkek hasta; boyunda ele gelen kitle nedeniyle yapılan tetkiklerde tiroid lojunda kitle saptanması üzerine biyopsi uygulanarak Temmuz 2020’de gri zon B hücreli lenfoma (diffüz büyük B hücreli lenfomaya yakın) şeklinde tanı aldı. 6 kür kemoterapi + radyoterapi uygulanması sonrası takibe alınan hastada Temmuz 2021’de sol tiroid lob lojunda karotis arter çevresini saran toplam boyutu 54x40 mm kitle ve sol ana karotid arter posterior komşuluğunda 13x8 mm boyutlarında metastatik lenfdenopati ile uyumlu lezyon ile relaps gelişmesi üzerine 2 kür brentiksumab vedotin + DHAP uygulandı. Hastada yanıt alınmaması üzerine 2 kür ifosfamid+karboplatin+etoposid (ICE) rejimi uygulandı (Eylül 2021). Hastaya Eylül 2021’de otolog kemik iliği transplantasyonu uygulandı. Transplantasyon sonrası Kasım 2021’de gemitabin+vinorelbin+ brentiksumab vedotin planlanan hasta, 1. kür uygulandıktan sonra karın ağrısı, mide bulantısı, kusma ve ateş şikayetleri ile başvurdu. Yapılan tetkikler sonrasında portal ven Doppler USG’de “dalak parankiminde minimal heterojenite, splenik ven kalibrasyonlarında minimal azalma ve çevresinde kollateral vasküler yapılar” saptanması üzerine hastada dalak enfarktüsü tanısıyla düşük molekül ağırlık heparin başlandı. DMAH ile kliniği iyileşen hastada Aralık 2021’de saçlı deride uyuşma ve ses kısıklığı gelişmesi üzerine çekilen boyun MRG; “sol tiroid lob lojunda proksimal özefagus lümeni ile iştirakli, ana karotid arter distalini uzun segment 360 derece saran ve kalibrasyonda daralma meydana getiren kalsifikasyon içeren kitle lezyonu” şeklinde raporlandı (Figür-1) ve refrakter hastalık sebebiyle yeni tedavi planlandı. Bir gün sonra ağızdan abondan kanama ile acil servise getirilen hastada mevcut tümörün karotid arteri rüptüre ettiği saptandı. Acil operasyon hazırlıkları yapılırken yeniden gelişen abondan kanama sonrasında hasta kaybedildi.

Sonuç: Lenfoma ve diğer malign hastalıklarda, hastalığın progresyonunun yanı sıra hastalığın sistemik ve özellikle kitle etkisine sekonder lokal komplikasyonlarının da yönetilmesi gerekmektedir. Burada, tümörün lokal komplikasyonu şeklinde arter rüptürü nedeniyle kaybedilen bir NHL olgusu sunulmuştur. Özellikle büyük kitlesel lezyonları olan hastaların acil servislerde değerlendirilirken bu hastada olduğu gibi lokal komplikasyonlarının göz önünde bulundurulması önem arz etmektedir.

S14- HEMATOLOJİK KANSERLİ OLGULARDA KEMOTERAPİ ÖNCESİ OOSİT/EMBRYO DONDURMA SIKLUS SONUÇLARIMIZ

Gölnaz Şahin, Ferruh Acet, Erol Tavmergen, Ege Nazan Tavmergen Göker

Ege Üniversitesi Aile Planlaması ve İnfertilite Araştırma ve Uygulama Merkezi/İzmir

Amaç: Hematolojik kanserli kadınlar standart fertilitte koruyucu yöntemlerin her zaman uygun olamayabileceği özel bir popülasyondur. Bu grup içinde akut lösemi tanılı olgularda çoğunlukla anormal hematolojik parametrelerin varlığı, genel durum bozukluğu ve kemoterapiye hemen başlama gereksinimi nedeniyle indüksiyon tedavisi öncesi doğurganlığın korunması amacıyla uygulanabilecek yöntemler sınırlanmaktadır. Hodgkin, Nonhodgkin lenfoma tanılı uygun olgularda kemoterapi öncesi oosit ve/veya embriyo dondurma standart yaklaşımlardan biridir. Bu çalışmada amacımız merkezimizde hematolojik kanser tanısıyla onkolojik tedaviler öncesi refere edilen olgularla ilgili deneyimlerimizi paylaşmaktır.

Materyal-Metod: Ege Üniversitesi Aile Planlaması ve İnfertilite AU Merkezi'nde 2013-2022 yılları arasında hematolojik kanser tanısı nedeniyle planlanan kemoterapi öncesi doğurganlığın korunması amacıyla refere edilen ve oosit ve/veya embriyo dondurma yöntemi uygulanan olgular analize alındı.

Sonuçlar: Hodgkin lenfoma tanılı 19 olgu, nüks Hodgkin lenfoma tanılı 4 olgu, non-Hodgkin lenfoma tanılı 6 olgu ve remisyonda AML tanılı 1 olgu olmak üzere toplam 30 üreme çağındaki kadında planlanan onkolojik tedavileri öncesi standart doğurganlığı koruma yöntemlerinden olan oosit ve/veya embriyo dondurma yöntemi uygulandı. Olguların ortalama yaşları $26,8 \pm 5,8$, ortalama anti-Müllerian hormon düzeyleri $3,4 \pm 3,5$ mIU/ml idi. Toplamda %73,3 olgumuzda oosit, %16,7 olgumuzda embriyo, %10 olguda oosit ve embriyo birlikte donduruldu. Konuyla ilgili ilk danışmanlıktan sonra 4 olgu dışında tümünde yeni bir menstrüel kanama siklusu beklenmeden ovulasyon indüksiyonuna başlandı. Tedavi başlangıcından itibaren oosit toplanmasında kadar geçen ortalama süre $14 \pm 2,7$ gün idi. Toplamda elde olan oosit sayısı $16,9 \pm 10,5$ ve matür oosit sayısı $12,3 \pm 8,0$ idi. İşlem sonrası olgularımızda tedaviye ilişkin herhangi bir komplikasyon gözlenmedi. Toplamda ortalama $12,0 \pm 8,9$ matür oosit ve $6 \pm 3,2$ embriyo kriyoprezerve edildi. Hodgkin lenfoma tanılı iki olgumuzda tedavi bitiminden 7 ay ve 14 ay sonra spontan gebelik ve ardından canlı doğum, bir olgumuzda tedavi bitiminden 2,5 yıl sonra KT öncesi dondurulan embriyonun transferi ile gebelik ve canlı doğum elde edildi. Diğer olgularımızın oosit ve embriyoları gereğinde kullanılmak üzere dondurulmaya devam etmektedir.

Tartışma: Hodgkin lenfoma başlangıç tedavilerinde uygulanan ABVD-KT rejiminde prematür ovarian yetmezlik riski düşük olmakla birlikte alkilizan ajan temelli rejimlerde prematür ovarian yetmezlik ve infertilite riski yüksektir. Ek olarak relaps durumunda daha yoğun kemoterapi ve kemik iliği nakli gibi over rezervinde belirgin azalmayla ilişkili olabilecek tedaviler nedeniyle, KT öncesi uygun olgularda ilerideki fertilitte açısından ilgili yöntemler konusunda danışmanlık önerilmektedir. Planlı kemoterapi öncesi yeterli zamanı olan olgularda oosit/embriyo dondurma standart yaklaşımlardan biridir. Olgu bazında bireysel yaklaşım ve hematologla reproduktif endokrinoloğun iş birliği yöntem başarısı açısından oldukça değerlidir. Zaman problemi veya genel durum bozukluğu gibi nedenlerle primer tedavileri öncesi fertilitte prezervasyonu yöntemleri uygulanamayan olgularda indüksiyon tedavisi veya remisyon sonrası tekrar değerlendirme bir seçenek olabilir.

HEMATOLOJİ POSTER BİLDİRİLERİ

P1- OTOLOG KÖK HÜCRE NAKİLİ YAPILMAYAN NÜKS MULTİPLE MİYELOM OLGUSUNDA DARATUMUMAB İÇERİKLİ KURTARMA TEDAVİSİ SIRASINDA GELİŞEN SİTOMEGALOVİRUS PNÖMONİSİ

Fehmi Hindilerden ¹, Aslı Yüksel Öztürkmen ², Eyüp Akkaya ³, Emine Gültürk ⁴

Amaç: Yeni miyelom ilaçları multipl miyelom tedavi yanıtlarında belirgin düzelme sağlasa da hematopoietik kök hücre nakili (HKHN) sonrası sitomegalovirus (CMV) enfeksiyonlarının insidansında artışa neden olmuştur. HKHN yapılmayan hastalarda CMV enfeksiyonu nadir gelişmektedir. Daratumumab gibi monoklonal antikörlerin tedaviye eklenmesine bağlı CMV enfeksiyonu nadir bildirilmiştir.

Bulgu: 68 yaşında erkek hasta 2015'te R-ISS Evre III kappa hafif zincir multiple miyelom tanısı almış. Bortezomib – Talidomid - Deksametazon bazlı indüksiyon kemoterapisi sonrası tam yanıt sağlanmış ve takiben 2 yıl idame talidomid uygulanmış. İlk tanıdan 4 yıl sonra hastalık nüksü saptanmış ve iksazomib-revimide-deksametazon (IRD) uygulanmış. 5 kür IRD sonrası kısmi yanıt sağlanmış. Hipogammaglobinemi nedeniyle aralıklı intravenöz immünglobin (IVIG) replasmanı uygulanan hastada IRD protokülüne devam edilmiş. 12.kurs IRD sonrasında hastalık progresyonu saptanan hastada 2.kurtarma tedavisi olarak daratumumab-bortezomib-deksametazon (Dvd) uygulanmasına karar verildi. 2 Dvd sonrasında kısmi yanıt alındı ve hastalık progresyonuna kadar aralıklı IVIG desteğiyle Dvd devamına karar verildi. 4 kür Dvd 18.gününde yüksek ateş, nefes darlığı ve kuru öksürük yakınmasıyla başvurdu. Kan sayımı lökosit: 1700/mm³, nötrofil:1000/mm³, lenfosit: 400/mm³ Hgb: 9.2 g/dl, trombosit: 65000/mm³ ve biokimya testleri CRP:13 ve prokalsitonin:0.1 olarak raporlandı. Toraks BT'de sağ akciğer boyunca alt loblarda konsolide üst ve orta loblarında nodüler formda yaygın parankimal infiltrasyon alanları ve sol akciğerde yer yer interlobüler septalarda nodüler kalınlık artışları rapor edildi (Resim 1). Immüsuprese hastanın pnömonisi kabul edilerek piperasillin tazobactam ve moksifloksasin ampirik başlandı. Covid PCR 2 kez negatif saptandı. Bronkoalveolar lavaj (BAL) bakteri,mantar ve tüberküloz kültüründe üreme olmadı. BAL galaktomannan negatif saptandı. BAL CMV PCR 65000 kopya/ml ve serum CMV PCR negatif saptandı. CMV pnömonisi kabul edilerek intravenöz gansiklovir (GCV) 2x5 mg/kg/gün başlandı. Dvd ilişkili sitopenilerin GCV tarafından derinleşme riski nedeniyle 2 kez granülosit koloni stimulan faktör uygulandı. 3 hafta intravenöz GCV sonrası Toraks BT'de pnömonide belirgin radyolojik regresyon saptandı (Resim 2). Oral GCV 2x900 mg ile tedavi 6 haftaya tamamlandı. 6 hafta sonunda yapılan BAL CMV PCR negatif saptandı. Dvd kemoterapisine devam edilmesine karar verildi.

Sonuç: Primer CMV enfeksiyonu; immünitesi tam konakta genellikle asemptomatik seyrederek, nadir olarak mononükleoz benzeri semptomlar olabilir. Ancak transplant alıcıları, kazanılmış immünyetmezlik sendromu (AIDS) gibi immünyetmezliği olan hastalarda ve immün sistemi henüz gelişmemiş fetusta çok ciddi hasarlara yol açabilmektedir. MM'da T ve NK hücre aktivitesinde azalma ve edinsel hipogammaglobinemi herpesvirus ailesi virüs aktivasyonu görülebilir. Bortezomib ve steroid kombinasyonu sonrası HKHN yapılanlarda CMV reaktivasyonu bildirilmiştir. Daratumumab regülatuar T ve B lenfoid hücre ve miyeloid kökenli supressör hücre depleksyonu yaparak antitümör etki göstermektedir. Daratumumab monoterapisi altında CMV enfeksiyonu bildirilmemiştir. Olgumuzda olduğu gibi lenfopeni ile seyreden T ve NK hücre sayıları baskılı ve daha evvel yoğun tedavi edilmiş yaşlı MM hastalarında daratumumab içerikli kemoterapinin CMV enfeksiyonun gelişmesine katkısı olabileceği düşünülmüştür. HKHN yapılmamış ancak yoğun kemoterapi özgeçmişli olan MM hastalarında daratumumab gibi monoklonal antikör tedavilerinin CMV reaktivasyonun sıklığının artırabileceği hatırlanmalıdır.

P2- DOĞAL YOLLARLA ÖLMEK İNSAN HAKLARININ BİR PARÇASIDIR. NÜKSEDEN REFRAKTER PRİMER MERKEZİ SİNİR SİSTEMİ LENFOMA OLGU SUNUMU

Serdar Örnek¹, Burhan Ferhanoğlu², Coşkun Yorulmaz²

¹Vkv Amerikan Hastanesi, ²Koç Üniversitesi Tıp Fakültesi

Amaç: Kişiselleştirilmiş tıp modelinin küresel kullanım eğiliminde yaşam sonu bakım kararlarında kendine yer bulur. Yakın ölüm konusunda hasta ve aileleriyle aynı paralelde olmak, kapsamlı ve karmaşık klinik kararları içerir. şarttır. Bu türden zorlu kararların alınmasında kapsamlı yolakların varlığı gereklidir. Yakın ölümün değerlendirilmesinin yanı sıra, kanser türünün fizyopatolojisi de büyük önem taşımaktadır.

Yöntem: Primer Merkezi Sinir Sistemi Lenfoma (PCNSL), sistemik yayılma belirtisi olmadan beyin, omurilik, leptomeninksler veya gözleri içeren ekstra nodal non-Hodgkin Lenfoma'nın bir çeşididir. Bu lenfomaların çoğunluğu B hücreli kökenlidir. Yüksek doz methotrexat ve sitozin arabinozid içeren rejimler ile indüksiyon tedavisi verildikten sonra kök hücre destekli yüksek doz kemoterapi veya radyoterapi kombinasyonları ile dağıtımı sağlanmaktadır. Burada tüm tedavi rejimlerine rağmen progresif bozulma gösteren refrakter bir vaka çalışması sunmak istiyoruz. Hastamız güçten düşmüştü, günlük görevleri yerine getiremiyor ya da anlamlı bir cevap veremiyordu. Aile üyelerinin ve evde bakım hizmetlerinin sürekli desteği altındaydı. Bu yaşam sonu bakım hastasında nafile tedavinin tıbbi yönünü değerlendireceğiz. Tüm çabalara rağmen vefat ederek ya da huzur içinde ölmenin ya da tıbbi tedaviye devam ederek doğal hakkı tartışmak istiyoruz.

Bulgu: Hasta Ağustos 2018-Ağustos 2021 arasında primer MSS lenfoma için çoklu seri tedavilere rağmen klinik olarak progresyon gösterdi. Farklı tedavi seçeneklerine refrakter kalan, şuur kapalı, peruktan enteral gastrostomi tüpü ile beslenen, herhangi bir tepkisi olmadan ve sürekli olarak aile-evde bakım hizmetleri desteği altında izlenmekteydi. Ağustos 2021'de MR'da belirgin bir ilerleme görüldü. Multidisipliner bir toplantıda ailesine mevcut durumu hakkında bilgi verildi. Verilen bilgiler "hasta yaşam sonu bakım hastası olarak değerlendirildi; sağlanan tedaviler ve hastaneye yatış hastanın genel durumuna katkıda bulunmamaktaydı; alternatif tedavi seçeneği yoktu; ve ailenin "agresif" tedavi beklentisi sadece hastanın yararına olmayacak beyhude bir tedavi olarak kabul edilecekti.

Sonuç: En uygun yaklaşım, hasta için hala bilinçli onay verebilecek durumdayken gelecekteki tedavi seçeneklerini -ki bu da beyhude tedavileri de içerir- toplamak olurdu. Önceki yaklaşımın mümkün olmadığı durumlarda, yasal temsilcilerle birlikte benzer kararlar alınabilir. Ancak, hekimler beyhude tedaviler sağlamayı kabul etmek zorunda değildir. Yasal temsilcilerin beyhude tedavinin bu reddine katılmadığı durumlar ve bunun yerine palyatif tedavinin onurlu bir ölüm için sağlanması için, tedavi reddi prosedürü -diğer tedavilere benzer şekilde- uygulanabilir. Bu durumda, hastanın yasal temsilcileri başarılı bir etik-yasal brifingden sonra palyatif tedaviyi kabul etti.

P3- NORETİSTERON KULLANIMINA BAĞLI GELİŞEN OTOİMMÜN HEMOLİTİK ANEMİ VE İNTRAHEPATİK KOLESTATİK KARACİĞER HASTALIĞI:OLGU SUNUMU

Kemal Fidan¹, Mehmet Emeklioğlu², Neslihan Mandacı Şanlı¹, Mustafa Baydar³, Serhat Çelik³, Nesibe Taşer Kanat³, Gülşah Akyol³, Muzaffer Keklik³, Ali Ünal³

¹Erciyes Üniversitesi Tıp fakültesi, İç Hastalıkları Hematoloji ABD, ²Erciyes Üniversitesi Tıp fakültesi, İç Hastalıkları ABD, ³Erciyes Üniversitesi Tıp fakültesi, İç Hastalıkları Hematoloji ABD

Amaç: Otoimmün Hemolitik Anemi (OİHA), hastanın kendi eritrositlerine karşı antikor üretmesi sonucunda, eritrositlerin parçalanması ve anemi ile seyreden bir hastalıktır. İdiyopatik olabileceği gibi, ilaçlar, immün yetmezlikler, enfeksiyonlar, diğer otoimmün hastalıklar veya malignitelere sekonder ortaya çıkabilir. OİHA tedavisi yaklaşımında kortikosteroidler, splenektomi, immünsüpresif ajanlar, monoklonal antikorlar, plazmaferez ve altta yatan hastalığın tedavisi şeklindedir. Kolestatik karaciğer hastalığına yol açan birçok ilaç bildirilmiştir. Noretisteron 19, genellikle üreme çağındaki kadınlarda anormal uterin kanamaya karşı kullanılan sentetik bir progesteron türevidir. İlacın yan etkileri bulantı, kusma, tromboemboli ve hipertansiyondur, ancak bunlar nadiren kolestatiz yapabilirler. Progesteronun neden olduğu kolestatiz mekanizması hala belirsizliğini korumaktadır. Literatürde daha önce dihidroprogesterona bağlı az sayıda toksik hepatit tablosu bildirilmiştir. Tedavi; ilacın kesilmesi, destekleyici tedavi, plazmaferez, fototerapi ve kademeli reçine perfüzyonudur. Burada 21 yaşında immün trombositopeni ile ilaçsız takip edilen, noretisteron kullanımına bağlı otoimmün hemolitik anemi ve intrahepatik kolestatiz gelişen kadın vakayı sunacağız.

Yöntem: Vaka Sunumu: 2018'de ITP tanısıyla splenektomi yapılan ve ilaçsız takip edilen 21 yaşındaki kadın hasta, Ağustos 2021'de gözlerde ve ciltte sararma, halsizlik, çarpıntı, idrar renginde koyulaşma şikayeti ile başvurdu. Yapılan tetkiklerinde; WBC: 33,36 x10³/µL, HB: 9,4 gr/dL, PLT: 523 x10³/µL, NEU: 24,98 x10³/µL, lenfosit: 7,03 x10³/µL, monosit: 1,11 x10³/µL, MCV: 104,7 fL, LDH: 703 u/L, total bilirubin: 19,8 mg/dl, direk bilirubin: 1,7 mg/dL, AST: 61 u/L, ALT: 37 u/L, ALP: 161 u/L, GGT: 58 u/L, Ürik asit: 2,6, Haptoglobulin: 0,1 mg/dl, Direk Coombs testi: IgG+2, C3d+4, Retikülosit sayısı: %5, folik asit: 3,27 ng/ml, B12: 400 pg/ml olarak geldi. Viral hepatit, oto immün belirteçler ve brusella negatif olarak geldi. OİHA tanısıyla 1 mg/kg'dan metilprednizolon ve folbiol 5 mg tablet 1x1 başlandı. Dispne, takipne, taşikardi olan ve Toraks CT normal olan, HB: 4.4 gr/dl'ye kadar düşen hastaya ES replasmanı yapıldı. Metilprednizolon dozu 2 mg/kg/gün olarak artırıldı, 1 gr/kg'dan IVIG verildi, 4 hafta boyunca haftalık 2 mg Vincristin ve 375 mg/m²/hafta Rituximab verildi. Takiplerinde direk bilirubin yüksekliği gelişen hastaya çekilen batın USG'de karaciğer 14,5cm, karaciğer parankimi belirgin heterojen - granüler - görünümde olması üzerine hastadan gönderilen oto immün belirteçler (AMA, ASMA, LKM) negatif, Seruloplazmin düzeyi: 25, KC bakır düzeyi: 73 olarak geldi. Gözde Keischer-Fleischer halkası izlenmedi. Sağ kalp yetmezliği izlenmedi. Hastanın total bilirubin değeri: 51,9 gr/dl, direk bilirubin: 38,5 gr/dl'ye yükseldi. Karaciğer biyopsisi yapıldı. Bilinç bulanıklığı gelişen hasta 4 seans plazmafereze alındı. Karaciğer iğne biyopsisi patoloji sonucu; kolestatiz, grade 1 demir birikimi olarak geldi (öncelikle östrojen ve benzeri hormon kullanımına bağlı). Hastadan daha önce alınan anamnezde ilaç kullanmadığı belirtilmesine rağmen, hastanın özellikle adet günlerinde kanamayı durdurmaya yönelik primolut (noretisteron) aldığı tespit edildi. Ferritin değeri: 3052 ng/dl, transferin saturasyonu %97 olan hastaya deferasiroks (100mg/kg/gün, haftanın 5 günü) ve deferasiroks (28 mg/kg/gün) başlandı. Takiplerinde direkt coombs negatifleşti, transferrin saturasyonu %37'ye geriledi. WBC: 12.46 x10³/µL, HB: 9.6 gr/dl, PLT: 608 x10³/µL, Nötrofil: 8.5 x10³/µL, total bilirubin: 2.8 mg/dl, direk bilirubin: 2 mg/dl'ye gerileyen hasta yatışının 1. ayında steroid ve deferasiroks tedavisiyle taburcu edildi.

Sonuç: Progesteron içeren ilaçlara karşı hem hepatik kolestaz hem de hemolitik anemi vakaları literatürde kısıtlıdır. Altıntaş E. ve arkadaşları infertilite nedeniyle 20 gün boyunca 10 mg diridrogesteron kullanan hastada hepatit ve Coombs pozitif OİHA tespit etmişler ve mevcut ilaç kesildikten bir ay sonra karaciğer fonksiyon testleri gerilemiş, hemoglobin düzeyleri ise stabil seyretmiş. Bizim hastamızda da hemoglobin düşüklüğü, haptoglobulin düşüklüğü, retikülosit yüksekliği mevcuttu. Direkt Coombs Testi pozitif. Ayrıca hastalığın başlangıcında indirek bilirubin yüksekliği hakimiyeti mevcuttu. Steroid, vincristin ve rituksimab tedavisiyle hemoglobin değerleri stabil seyretti. Yalnız takiplerinde direkt bilirubin değerleri yükseldi. Hastaya yapılan karaciğer biyopsisinde; kolestaz ve demir birikimi saptandı ve kolestaz durumu hastanın kullandığı noretisterona bağlandı. İlaç kesildi. Hasta plazmafereze alındı. Takiplerinde bilirubin değerlerinde gerileme görüldü, direkt coombs testi negatifleşti. Hastalıkların tedavisinde kullanılan çeşitli ilaçlara bağlı olarak hemolitik anemi, hepatit ve kolestaz gelişebilir. İlaça bağlı düşünülen durumlarda şüpheli ilaç kesilmeli ve destekleyici tedavi başlanmalıdır. Yanıt vermeyen ve şiddetli olgularda plazmaferez tedavisi düşünülmelidir.

P4- A MALT LYMPHOMA PRESENTING WITH PRIMARY DIFFUSE RENAL INVOLVEMENT

**Abdulkadir Karışmaz¹, Elif Suyarı², Mehmet Hilmi Doğu³, Gülben Erdem Huq⁴,
Şermin Altında¹, Osman Yokuş¹**

¹İstanbul Eğitim ve Araştırma Hastanesi-Hematoloji, ²Adana Eğitim ve Araştırma Hastanesi-Hematoloji, ³İstinye Üniversitesi, İç Hastalıkları ve Hematoloji BD, Liv Hospital Ulus, ⁴İstanbul Eğitim ve Araştırma Hastanesi-Patoloji

Amaç: The involvement of kidney in MZL is not a frequent condition. Seventy-seven year old female presented with renal failure. Renal biopsy revealed diffuse lymphoid infiltration replacing the normal renal tissue. Immunohistochemical staining was CD20, CD38, kappa, IgD positive and CD3, lamda, cyclin D1, CD5, CD23, CD43, lambda negative. Ki-67 was 10% positive. The patient was diagnosed as MALT type MZL. Body 18Fluorodeoxyglucose positron emission tomography/computed tomography (18F-FDG PET/CT) performed for staging revealed diffuse FDG uptake in both kidneys and no lymphadenopathy was detected. Bone marrow aspiration and biopsy were normal. Rituximab-bendamustin chemotherapy regimen was started. In conclusion, this is the first case of MALT lymphoma involving kidney diffusely which requires rapid diagnosis and treatment to prevent irreversible loss of renal functions.

P5- HODGKİN LENFOMALI HASTANIN REMİSYONDA TAKİBİ SIRASINDA GELİŞEN KLL VAKASI – RADYOTERAPİ KLL ETYOLOJİSİNDE ROL OLABİLİR Mİ ?

Görkem Kaya¹, Ferda Can¹, İmdat Dilek²

¹TC Ankara Şehir Hastanesi Hematoloji Bölümü, ²YBÜ TC Ankara Şehir Hastanesi Hematoloji Bölümü

Amaç: Kronik lenfosit lösemi (KLL) 4,2/100.000/yıl sıklığı ile erişkinde en sık görülen lösemi tipidir. Hastalığın neden ortaya çıktığı bilinmemektedir. KLL 'ye yakınlık oluşturduğu bilinen açık bir mesleki ve çevresel risk faktörü tespit edilememiştir. Radyasyon maruziyetinin diğer hematolojik hastalıklarda rolü olmakla birlikte KLL gelişimindeki etkisi net gösterilememiştir. Vakada Hodgkin lenfoma tanısı konulup kemoradyoterapi verilmiş hastada remisyon takibinde gelişen KLL hastası sunulmuştur.

Yöntem: Daha önce bilinen koroner arter hastalığı, benign prostat hiperplazisi ve multinodüler guatr sebebiyle total tiroidektomi öyküsü bulunan 65 yaşında erkek hasta Nisan 2017'de sağ boynunda ele gelen şişlik şikayeti ile başvurdu. Sağ servikal eksizyonel biyopsi yapılan hastanın biyopsi sonucu Hodgkin Lenfoma (HL) - Mikst Selüller Tip ile uyumlu olarak raporlanana hastanın evreleme amacıyla çekilen pozitron emisyon tomografide (PET) sağ orta-alt servikal zincirde ,sağ posterior servikal -supraklaviküler alanda izlenen büyüğü 15mm çaplı lenf nodlarında artmış FDG tutulumu (SUVmaks 5,34) saptandı. Evre 1A HL tanısı konulan hastaya 2 kür ABVD tedavisi verildikten sonra çekilen PET'de tam metabolik yanıt saptandıktan sonra hastaya tutulu alana 20 Gy radyoterapi tedavisi uygulandı. Tedavi sonrası takiplerinde remisyonunda izlenen hastanın Kasım 2021'de kontrolünde semptom yok fizik muayene normaldi. Tam kan sayımında lökosit sayısı: 13 400x10⁶ /L, lenfosit sayısı: 8 300x10⁶ /L, hemoglobin:14 gr/dL, trombosit sayısı: 205 000x10⁶/L tespit edildi. Önceki lenfosit sayıları normal olan hastanın periferik yaymasında olgun lenfositoz izlendi. Periferik kandan gönderilen flow sitometri ile %61,9 oranında CD5, CD19, CD20, CD22, CD23, CD43 pozitif atipik B lenfositler tespit edildi. Hastaya KLL tanısı konuldu. Lenfadenopati, hepatosplenomegali, B semptomları, anemi, trombositopeni olmayan hasta Rai evre 0 KLL tanısıyla tedavisiz takibi devam etmektedir .

Sonuç: Olguda HL tanısından yaklaşık 4,5 yıl sonra KLL gelişen hasta sunulmuştur. Hastamızın HL tanısından sonraki ilk 6 ayda radyoterapi, kemoterapi maruziyeti oluşmuştur. Takipte normal lenfosit sayısı olduğunu bildiğimiz hastamız radyoterapiden yaklaşık 4 yıl sonra lenfositon nedeniyle araştırılmış ve KLL tanısı almıştır. Etiyolojisi henüz tam olarak ortaya konulamamıştır. KLL gelişimde; çevresel faktörler, infeksiyon etkenleri, immün bozukluklar, toksik ilaç veya kimyasalların rolünü olabileceği düşünülse de etiyolojisi henüz net olarak ortaya konulmamıştır. KLL ile radyasyon arasındaki ilişki diğer hematolojik malignitelerdeki gibi net değildir. Hatta Hiroşima ve Nagasaki' deki atom bombasından kurtulanlar arasında diğer tüm lösemi türlerinde artış olmasına rağmen, KLL/SLL insidansında artış olmamıştır. Ancak son yıllarda yapılan araştırmalar ve derlemeler doğrultusunda radyasyona maruz kaldıktan sonra KLL riskinin sıfır olduğu varsayımının doğru olmasının olası olamayacağı üzerinde durulmaktadır. Doğru olması için, KLL radyasyon karsinogenezinin genel ilkelerinin bir istisnası olmalıdır. Oysaki, KLL'nin patogenezinin mevcut genetik açıklamasına göre, iyonize radyasyona maruz kalma ile üretilebilen mutasyon olaylarının bu genetik süreçte yer alma olasılığı yüksektir. Radyasyon-KLL ilişkilerinin epidemiyolojik kanıtı zayıftır; ancak, iyonize radyasyon ve KLL arasındaki ilişkinin büyüklüğünün diğer lenfomalar ve lösemilerdekenden daha küçük olması mümkündür. Biz de KLL etiolojisi açısından radyoterapinin rolü olabilecek vakamızı bu açıdan sunmak istedik.

P6- KRONİK MYELOİD LÖSEMİ HASTASINDA İMATİNİB KULLANIMI SONRASI GELİŞEN NADİR BİR YAN ETKİ: KERATOSİS PİLARİS

Mesut Tıglioğlu¹, Pınar Tıglioğlu¹, İdris İnce¹, Sinan Mersin¹

¹Dr. Ersin Arslan Eğitim ve Araştırma Hastanesi

Amaç: Kronik miyeloid lösemi (KML), Philadelphia kromozomu (Ph) etkisine bağlı olarak ortaya çıkan klonal miyeloproliferatif hücrelerin aşırı üretimi ile karakterize malign bir hematolojik hastalıktır (1-2). İmatinib mesilat, KML'nin patogenetik mekanizmasında önemli rol oynayan Bcr-Abl tirozin kinazın seçici bir inhibitörüdür. Tirozin kinaz inhibitörleri (TKI'ler) ana tedavi stratejisi olarak kullanılmaya başlandığından beri KML hastalarının sağkalımları genel popülasyona yaklaşmıştır (3-5). KML sıklığının ve dolayısıyla imatinib kullanımının giderek arttığı günümüzde yan etki profilleri de çeşitlenmektedir. Literatürde, KML hastalarında neredeyse tamamı 2. kuşak TKI olan nilotinibe bağlı yan etki olarak rapor edilen ve çok nadir saptanan keratosis pilaris (KP), küçük keratotik papüller lezyonları çevreleyen eritem ile karakterize folliküler hiperkeratozun ön planda olduğu bir hastalıktır (6). Biz de KML tanılı hastamızda imatinib kullanımı sonrası yan etki olarak karşımıza çıkan KP vakamızı literatüre katkı sağlamak amacıyla paylaşmak istedik.

Bulgu: 26 yaşında erkek hasta, belirgin halsizlik nedeni ile başvurduğu acil serviste yapılan tetkiklerinde WBC:165.000 109/L, HGB:6.3 gr/dl PLT:298.000 109/L, Bazofil:1660 109/L saptanması üzerine anemi ve lökositoz etyoloji araştırmak için hematoloji servisine yatırıldı. Periferik yaymada belirgin myeloid öncül hücreler, bazofil sayısında artış izlendi, blastik hücre saptanmadı ve KML ön tanısı ile hidrokşiüre tedavisi başlandı. Bu arada kemik iliği biyopsisi yapıldı, bcr-abl p210 mutasyonu çalışılması için tetkikler gönderildi. Periferik kan BCR-ABL IS oranı sonucu %122 olarak raporlanması üzerine hastaya imatinib 400 mg/gün tablet tedavisi başlandı. Tedavinin 2. haftasında hastada özellikle her iki üst ekstremitede belirgin ve uyluk ekstensör yüzeyde nadir olmak üzere hafif kaşıntılı, küçük papiller benekli görünümü olan lezyonlar saptanması üzerine dermatoloji konsültasyonu planlandı. Tetkikler sonrası kazanılmış KP tanısı konan ve medikal tedavisine başlanan (topikal nemlendirici ve keratolitik ile topikal düşük doz steroid) hasta eş zamanlı olarak imatinib tedavisine devam etti. Dermatolojik tedavi ile lezyonlarında 1 haftanın sonunda belirgin regresyon saptandı. Takiplerinde hastanın lezyonları tekrarlamadı ve 6. ay sonunda KML tedavisi açısından major moleküler yanıt (MMR) (6.ay IS %0.1>) izlendi ve şu an imatinib tedavisi altında MMR ile takip edilmektedir.

Sonuç: Tedavi edilmezse, kronik fazdan akselere faza ve blastik faza geçiş sonrası ölümcül seyreden KML de bir tirozin kinaz inhibitörü olan imatinib ile hastaların sağ kalım oranı normal popülasyona neredeyse yaklaşmıştır (7). İmatinib sonrası gelişen dermatolojik yan etki sıklığı %9.5 ila %69 oranında değişmekte ve geniş bir klinik çeşitlilik sergilemektedir. Çoğunluğu periorbital ödem, makülopapüler döküntüler olarak karşımıza çıksa da toksik epidermal nekroliz ve Stevens Johnson sendromu gibi hayati tehdit edici klinik prezentasyonlar da bildirilmiştir. İmatinib tedavisine bağlı gelişen cilt reaksiyonları ve kutanöz döküntülerin büyük bir kısmı kendini sınırlayabildiği gibi oral ve topikal steroid kullanımı ile kontrol altına alınabilir (8). Olgumuzda dermatoloji konsültasyonu sonrası KP tedavisi için topikal nemlendirici ve keratolitik ile topikal düşük doz steroid tedavisi planlandı ve dramatik yanıt elde edildi ve KML için eş zamanlı planlı tedavisine devam edildi. Sonuç olarak, her ne kadar 2. Kuşak TKI kullanımında beklenen ve oldukça nadir görülen KP hastalığının, imatinib kullanımında da oluşabileceği göz önünde bulundurulmalıdır.

P7- TROMBOTİK TROMBOSİTOPENİK PURPURA TANILI HASTANIN KLİNİK YÖNETİMİ

**Sait Emir Şahin¹, Hasan Hüseyin Gürbeden¹, Sevgi Gülşen¹, Gülay Çetin²,
Orbay Harmandar³, Volkan Karakuş²**

¹Antalya Eğitim Ve Araştırma Hastanesi İç Hastalıkları Kliniği, ²Antalya Eğitim Ve Araştırma Hastanesi Hematoloji, ³Antalya Eğitim Ve Araştırma Hastanesi Yoğun Bakım Kliniği

Amaç: Klasik trombotik mikroanjyopati formu olan trombotik trombositopenik purpura normal koşullarda endotel hücreleri tarafından üretilen ancak hiperkoagülabile nitelik taşıyan von Willebrand faktör multimerlerini ayıran bir metalloproteinaz olan ADAMSTS13 ün %90 konjenital(otoimmün) %10 akkiz eksikliğiyle ilişkili tedavi edilmediğinde mortal seyreden bir hastalıktır. Bu vakamız trombotik trombositopenik purpura tanısı almış bir hastanın klinik yönetimi hakkındadır.

Yöntem: VAKA SUNUMU: Hasta acil servise bilinç kapanması ile nonoryante nonkoopere bir şekilde başvurdu. Acil serviste alınan laboratuvarında anemi trombositopeni retikülositoz ve LDH yüksekliği olması nedeniyle tetkikleri gönderildi. Periferik yaymasında şistosit saptanması üzerine trombotik trombositopenik purpura açısından ADAMSTS13 antijeni, inhibitör seviyesi ve aktivitesi gönderildi (ADAMSTS13 antijeni <0,01 , ADAMSTS13 inhibitör seviyesi 58,93 , ADAMSTS13 aktivitesi <0,2). Hasta entübe edilip Yoğun bakım ünitesinde takibine devam edildi. Steroit ve plazmaferez tedavisine başlandı. Tedavinin 7.gününde klinik yanıt alınması, trombosit yükselmesi ve LDH yanıtı alınca ekstübe edildi. Steroit ve plazmafereze rağmen hasta yoğun bakımda hastalığın reaktif olması üzerine steroit ve plazmaferez tedavisine ek olarak Rituksimab onayı alınarak tedaviye eklendi. Rituksimab sonrası 3.gününde platelet >100bin görüldü. Plazmaferez 35.işlemden sonlandırıldı. 4.doz Rituksimab uygulaması sonrası steroit dozu azaltılarak kesildi. İlaçsız izleme alındı. Tedaviye başlanmasının ikinci ayında hasta tedaviye tam yanıtla izlenmektedir.

Bulgu: TARİH HGB PLT RTC% LDH NOTLAR 20.12.21 4,9 11000 10,42 1509 acil servise geliş 21.12.21 4,8 45000 8,95 2350 Yoğun bakım ünitesine yatış 26.12.21 8,9 82000 12,10 462 plazmaferez 6.gün 27.12.21 8,7 36000 12,58 370 plazmaferez 7.gün 03.01.22 8,3 11000 3,94 295 1xrituksimab öncesi, plazmaferez 16.işlem 10.01.22 10,2 51000 4,77 129 2xrituksimab öncesi, plazmaferez 23.işlem 17.01.22 9,3 88000 --- 154 3xrituksimab öncesi, plazmaferez 30.işlem 24.01.22 9 218000 5,48 --- 4xrituksimab öncesi

P8- ALT DUDAKTA LOKALİZE NON-LANGERHANS HÜCRELİ HİSTİYOSİTOZ : ENDER BİR OLGU SUNUMU

Pınar Tıglioğlu¹, Mesut Tıglioğlu¹, Sinan Mersin¹, İdris İnce¹

¹Dr. Ersin Arslan Eğitim ve Araştırma Hastanesi

Amaç: Erdheim-Chester Hastalığı (ECD), etyolojisi tam olarak bilinmeyen, non-langerhans hücreli histiyositozis (LHH) sınıfında yer alan oldukça nadir bir hastalıktır. Genellikle multisistem tutulumu ile karakterizedir. En sık iskelet sistemi tutulumu izlenmektedir. İndolan bir seyirden hayatı tehdit edici hastalığa uzanan, geniş bir klinik yelpaze sergileyebilir. Biz de alt dudakta lokalize ECD vakamızı literatüre katkı sunmak amacı ile paylaşmak istedik.

Bulgu: 57 yaşında, herhangi sistemik hastalık öyküsü veya ilaç kullanımı olmayan kadın hasta, 2 ay önce alt dudak üstünde çıkan kitlesel lezyon nedeni ile dış merkeze başvurmuş. Fizik muayenede alt dudakta yaklaşık 2 cm saptanan nodüler lezyondan kalın iğne biyopsisi alınmış ve patoloji sonucu: Adult Non-Langerhans Hücreli Histiyositoz olarak gelmesi üzerine tarafımıza yönlendirilmiş. Hastanın patoloji raporu ayrıntılı incelendiğinde; squamoz epitelyum altında yoğun histiyositten baskın inflamatuvar hücrelerin immünohistokimyasal olarak; CD1a:negatif, CD68:pozitif, F13a:pozitif ve S100:negatif idi. Mevcut bulgular Erdheim Chester Hastalığı ile uyumlu olarak raporlanmıştı. Organ tutulumu, yaygınlık amacı ile yapılan tetkiklerde tüm vücut PET-BT’de görüntüleme alanına giren vücut bölgelerinde patolojik FDG tutulumu izlenmedi, organ tutulumunu düşündürür görünüm saptanmadı, ayrıca kemik yapılarında da herhangi bir osteosklerotik/litik görünüm izlenmedi. Kontrastlı kranial MRG ve hipofiz MRG normal sınırlarda izlendi, santral sinir sistemi tutulumunu düşündürecek bulgu saptanmadı. Kardiyak tutulum açısından yapılan transtorasik ekokardiyografide patoloji izlenmedi. Hastanın hemogram ve biyokimya değerleri normal sınırlarda idi. Sitopenisi olmaması ve PET-BTde kemik iliği tutulumunu düşündüren bulgu olmaması nedeni ile kemik iliği biyopsisi planlanmadı. Mevcut bulgular, sınırlı hastalık doğrultusunda izole dudak tutulumu olarak değerlendirildi. Tedavi planlanmadı, bekle ve gör yaklaşımı ile yakın takibine karar verildi. Hastanın 6. ayında bakılan görüntülemelerinde herhangi bir organ tutulumu saptanmamıştır, şu an 8. ayında olup, herhangi bir şikayeti bulunmaksızın tedavisiz izleme devam etmektedir.

Sonuç: Oldukça nadir görülen ECD, Langerhans hücreli olmayan bir histiyositozdur. Erdheim-ECD'nin histiyositleri, CD68 pozitifdir, ancak CD1a negatiftir. Genellikle multisistem tutulumu ile presente olmakla beraber, sıklıkla iskelet sistemi, cilt ve akciğer ve kalp gibi organ tutulumları görülebilmektedir. Vakamızda olduğu gibi izole tutulumlar daha nadir görülmektedir. Tedavi yaklaşımı, hastalığın yaygınlığına ve hayatı tehdit edici tutulumlara bağlı olmakla beraber kesin bir tedavisi bulunmamaktadır. En sık tercih edilen modaliteler; indolan hastalıkta bekle-gör stratejisi, sistemik hastalıkta interferon alfa kullanımı, BRAF mutasyonu pozitif olgularda vemurafenib gibi yaklaşımlar mevcuttur. Sonuç olarak, nadir görülen vakamız gibi bu gibi hastalıklarda olgu sunumları literatüre katkı sağlamak adına oldukça önemlidir.

P9- ALLOSTERİK İNHİBİTÖR ASCİMİNİB (ABL001) VE TİVANTİNİB (ARQ197)'İN LÖSEMİK VE HEMATOPOETİK KÖK HÜCRELER ÜZERİNDEKİ TERAPÖTİK ETKİSİ

İlknur Karatekin¹, İlayda Alçıtepe¹, Cumhuriyet Gündüz¹, Güray Saydam², Burçin Kaymaz¹

¹Ege Üniversitesi Tıp Fakültesi Temel Tıp Bilimleri Bölümü Tıbbi Biyoloji Anabilim Dalı, ²Ege Üniversitesi Tıp Fakültesi Dahili Tıp Bilimleri Bölümü /İç Hastalıkları Anabilim Dalı

Amaç: Lösemik ve hematopoetik kök hücre hatlarına BCR-ABL1 bağımsız olarak etki gösteren c-MET sinyal yolağının seçici inhibitörü Tivantinib ve BCR-ABL bağımlı yolağı etkileyen ABL001'nin tek başına/kombine uygulamaları sonrasında; belirtilen hücre hatları üzerinde BCR-ABL1 ko-inhibisyonunun terapötik etkisini araştırmak amacıyla; apoptotik ve sitotoksik etkilerin incelenmesi ve ilgili hücresel yanıtların belirlenmesi.

Yöntem: Allosterik inhibitör ABL001 ve c-Met inhibitörü Tivantinib'in HKH ve LKH hücre hatlarındaki sitotoksik etkileri xCELLigence cihazı ile gerçek zamanlı olarak belirlenmiştir. ABL001 ve Tivantinib etken maddelerinin mono ve combine olacak şekilde HKH ve LKH hücre hatları üzerindeki sitotoksik etkisi XTT testi ile değerlendirilmiştir. ABL001 ve Tivantinib'in HKH ve LKH hücre hatları üzerindeki sitotoksik etkisi belirlenmiştir HKH hücre hattında LKH hattı için belirlenen kombinasyon dozu uygulanmıştır. LKH ve HKH hücre hatlarına ABL001 ve Tivantinib için belirlenen 48. saat IC50 değerleri ve kombinasyon dozu 48. saat sonunda Annexin V yöntemi kullanılarak hücrelerdeki apoptotik değişimler incelenmiştir.

Bulgu: Elde edilen veriler ışığında ABL001 ve Tivantinib'in HKH ve LKH hücre hatları üzerindeki sitotoksik etkisi belirlenmiştir. HKH hücre hattında ABL001'in IC50 değeri 48 saatte 46.99 uM, Tivantinib'in için IC50 değeri 48. saatte 6.06 uM olarak hesaplanmıştır. LKH hücre hattı için ise ABL001'in IC50 değeri 48 saatte 56.25 uM, Tivantinib'in için IC50 değeri 48. saatte 5.68 uM olarak hesaplanmıştır. HKH hücre hattında LKH hattı için belirlenen kombinasyon dozu uygulanmıştır. Belirlenen IC50 dozlarına göre etken maddelerin hücre hatları üzerindeki apoptotik etkileri Annexin V analizi ile değerlendirilmiştir. IV Sonuçlara göre etken maddelerin kombine olarak uygulaması sonrasında sitotoksikite değerlendirildiğinde LKH hücre hattı için kombinasyon analizi sonucunda Tivantinib'in ABL001 ile kombinasyonunda additif etki gösterdiği saptanmıştır. ABL001 ve Tivantinib etken maddelerin uygulandığı hücre grupları ile kontrol grubu karşılaştırıldığında LKH hücrelerinde ABL001 IC50 dozunda %12.1 apoptoz, Tivantinib IC50 dozunda %31.5 apoptoz saptanmıştır. Kombinasyon dozu uygulanan LKH hücrelerinde ise %31.7 apoptotik oranlar gözlenmiştir. HKH hücreleri için ABL001 ve Tivantinib etken maddelerin uygulandığı hücre grupları ile kontrol grubu karşılaştırıldığında ABL001 IC50 dozunda %87.7 apoptoz, Tivantinib IC50 dozunda %39.1 apoptoz saptanmıştır. Kombinasyon dozu uygulanan HKH hücrelerinde ise %25.4 apoptotik oranlar gözlenmiştir.

Sonuç: Çalışmamızda belirlemiş olduğumuz ABL001 IC50 dozları literatürde yer alan IC50 dozlarına göre çok daha yüksek çıkmıştır. Bu sonucuna bakıldığında ABL001'in etki mekanizmasının kök hücreler üzerinde diğer hücre hatlarına göre çok daha yüksek IC50 dozlarında sitotoksik olarak etkili olduğu hücrelerin dirençli olabileceğini düşünmemize yol açmıştır. Tivantinib üzerine yaptığımız araştırmalar sonucunda in vitro olarak yapılan çok fazla çalışma mevcut değildir. Tivantinib etken maddesi için belirlemiş olduğumuz IC50 değerinin literatürde yer alan aralığa benzer olduğunu söyleyebiliriz. Literatürde var olan çalışmalarda yer alan veriler ile karşılaştırıldığında ABL001 ve Tivantinibin apoptotik etkisinin kullanılan hücre hatları özelinde oldukça spesifik etkiler gösterdikleri görülmüştür.

P10- NİVOLUMAB İLİŞKİLİ OTOİMMÜN HEMOLİTİK ANEMİ

Beytullah Altıncaynak¹, Ferda Can¹, Sema Akıncı¹, Tekin Güney², İmdat Dilek³

¹Ankara Şehir Hastanesi, ²SBÜ Ankara Şehir Hastanesi, ³YBÜ Ankara Şehir Hastanesi

Amaç: Programlanmış ölüm-1(PD-1) inhibitörleri, programlanmış ölüm ligand 1(PD-L1) inhibitörleri ve CTLA4 inhibitörleri dahil olmak üzere immünoterapötik ilaçların son zamanlarda kanser tedavisine önemli katkı sağladığı görülmektedir. Otoimmün hemolitik anemi (OİHA) ile immün kontrol noktası inhibitörü nivolumab arasında kesin bir ilişki, birkaç vaka bildirilmiş olmasına rağmen net bir şekilde belgelenmemiştir. Olgumuzda nivolumab ilişkili OİHA olduğunu düşündüğümüz hastamızı sunduk.

Bulgu: 53 yaşında erkek hasta, 2010'da Kronik lenfositik lösemi (KLL) tanısı (Rai evre 4, Binet C) ile FCR tedavisi başlanmış. 1. kürde OİHA gelişmesi nedeniyle tedavisi R-siklofosamid-dexametazon olarak devam edilmiş. 6 kür sonrası kısmi yanıtta takipli iken 04/2018'de akciğerde kitle saptanan hastanın patoloji sonucu sarkomoid akciğer karsinomu olarak raporlanmış. Sol üst lobektomi yapılan hastaya 3 kür karboplatin-paklitaksel verilmiş, radyoterapi uygulanmış. Takibinde metastatik hastalık gelişmesi üzerine 02/2020'de nivolumab başlanmış. 01/2021'de Hemoglobin 3.4 g/dL, hematokrit 10.2, MCV 89 fL, trombosit 86x10⁹/L, lökosit sayısı 2,2x10⁹/L, LDH 607 U/L, Total bilirubin 2 mg/dL, indirek bilirubin: 0.7 mg/dL, retikülosit %9.65 olan hasta servise yatırıldı. Periferik yaymada polikromazi izlenen hastanın direkt coombs + 3 (Ig G), C3d +2 saptanması üzerine OİHA düşünülerek 1mg/kg'dan prednol başlandı. Takiplerinde lökosit ve trombosit sayısı normale geldi. Hastamızın bu dönemde pnömonisi olması üzerine geniş spektrumlu antibiyotik tedavileri aldı. Hipogamaglobulinemisi de olan hastaya IVIG verildi. Yapılan kemik iliği aspirasyon biyopsisinde KLL infiltrasyonu izlendi. Hastanın bu dönem içinde enfektif tablosu düzeldi, nivolumab kesildi. Steroid tedavisine rağmen OİHA düzelmemesi üzerine kemik iliği KLL infiltrasyonu olan hastada KLL ilişkili OİHA ve infiltrasyon tedavisi için ibrutinib başlandı. İbrutinib öncesi coombs testi +1 idi. İbrutinib 1. ayda hemoglobin düzeyi 11,9 gr/dl ve coombs negatif; 2. ayda 14,4, retikülosit %1 idi. İbrutinib tedavisi alırken steroidinin kesilmesi üzerine 03/21' de nivolumab tedavisine onkoloji tarafından tekrar başlandı. Nivolumab 1. ayında hemoglobin 8,8gr/dl, retikülosit %4,6 tespit edildi. 07/21' de artrit, pnömonit, ishal ve halsizlik sebebiyle onkoloji tarafından nivolumab tedavisi kesilen hastanın sonrasında hemoglobin 11 ve sonrasında 14 gr/dl oldu, retikülosit %1,4' e geriledi. Lökosit 6x10⁹/L, nötrofil 2.1x10⁹/L, hemoglobin 15,8 g/dL, trombosit 150x10⁹/L, LDH:126 olarak tarafımızca takibi devam etmektedir.

Sonuç: İmmün kontrol noktası inhibitörü nivolumab, T hücreleri tükenmesini önlemek için PD-1 ve tümör hücreleri üzerindeki ligandları arasındaki etkileşimleri bloke eden PD-1 reseptörüne karşı tamamen insan IgG4 monoklonal antikordur. Bu nedenle, T hücreleri aktivasyonunu ve proliferasyonunu düzenleyen negatif PD-1 reseptörü sinyali bozulur. Bununla birlikte, bağışıklık sistemi üzerindeki bu kontrolün kalkması nivolumab ile ilişkili yan etkilerin ana mekanizması olan bir otoimmün fenomene yol açabilir. Literatürde nivolumab ilişkili otoimmün hemolitik anemi genellikle sıcak tip olarak görülmekle birlikte, sadece C3d veya C3d + Ig G olan vakalarda mevcuttur. Nivolumab; deri döküntüsü, pnömonit, tiroid disfonksiyonu, hepatit, hipofizit, artrit, kolit gibi çeşitli yan etkilere neden olabilir. Hastamız nivolumab tedavisi 5. ayında eklem ağrısı şikayeti olmuş, takibinde artrit kliniği olması üzerine romatoloji tarafından görülüp nivolumab ilişkili artrit düşünülmüştü. Hasta servise OİHA ile yattığında nivolumab ilişkili olabileceği düşünülse de KLL olması, kemik iliğinde KLL infiltrasyonu görülmesi üzerine direkt nivolumab etkisi denilemedi. Öncelikle OİHA için steroid başlandı yanıt olmayınca KLL tedavisi ibrutinib olarak başlandı. Bu sırada nivolumab tedavisi de kesilen hastanın ibrutinib ile hızlı bir anemi yanıtı olması, nivolumab tekrar başlanınca ibrutinib almasına rağmen hemolizi tekrar olması üzerine ve yine

nivolumab kesilince hemoliz ve hemoglobulin normale geldiği için hastada KLL' den ziyade nivolumab ilişkili OİHA düşünülmüştür.

P11- CD30 POZİTİF DİFFÜZ BÜYÜK B HÜCRELİ LENFOMA OLGUSU

**Denis Bozer¹, Fatma Keklik Karadağ¹, Tural Pashayev¹, Bahar Sevgili¹, Betül Kübra Tüzün¹, Ajda Güneş¹,
Nur Akad Soyer¹, Fahri Şahin¹, Güray Saydam¹**

¹Ege Üniversitesi Tıp Fakültesi Hematoloji BD, İzmir

Amaç: Diffüz Büyük B hücreli lenfoma (DBBHL) erişkinlerde en sık görülen non-hodgkin lenfoma tipidir. Klasik CHOP protokolüne Rituksimab (anti CD20 monoklonal antikoru) eklenmesi ile sağ kalımda belirgin artış sağlanmıştır. CD30, Reed Stenberg hücrelerinin yüzey belirteci olarak tanımlanmış olmakla birlikte DBBHL gibi non-hodgkin lenfoma türleri tarafından da eksprese edilebilir. CD30 pozitifliğinin DBBHL' da prognostik önemi henüz bilinmemekle birlikte, alternatif tedavi yöntemlerinin önünü açmaktadır.

Bulgu: Diabetes mellitus tanısı ile izlenen 65 yaşında kadın hasta, b semptomları nedeni ile tetkik edildi ve sağ akciğer alt lobta 6 cm uzun akslı nodüler lezyondan alınan tru-cut biyopsisi ile DBBHL tanısı konuldu. Ann-Arbor Evre 4B; uluslararası prognostik skoru (IPI) yüksek risk olarak değerlendirilen hastaya 6 kür; rituksimab, siklofosfamid, doxorubusin, vinkristin (R-CHOP) rejimi verildi. Tedavi sonunda çekilen Pozitron Emisyon Tomografisi/ Bilgisayarlı Tomografi (PET/BT)' de tam yanıtı olarak değerlendirildi. Üç aylık aralıklarla takibe alınan hasta 2. yıl kontrolünde 1 ayda 4 kg kaybı ile başvurdu. Çekilen tüm vücut bilgisayarlı tomografisinde mediastinal, abdominal ve sol inguinal bölgede en büyüğü 2.7x1.6 cm olan lenf nodları saptandı. Inguinal bölgeden yapılan eksizyonel biyopsi sonucu folliküler lenfoma derece 3b olarak yorumlandı. PET/BT görüntülemesi ve tetkikleri ile ann arbor evre 4B, FLIPI skoru 5, yüksek riskli olarak değerlendirildi. ESHAP protokolü ile kurtarma tedavisi sonrası otolog kök hücre nakli planlandı. Kurtarma tedavisi alırken H1N1 enfeksiyonu geçiren hastanın performansının düşmesi sebebi ile ibrutinib 560 mg/gün tedavisi başlandı. Altı kür ibrutinib sonrası kontrol PET/BT görüntülemesinde progrese lenf nodları saptanması üzerine inguinal lenf nodundan alınan eksizyonel biyopsi ile CD30 + DBBHL tanısı aldı. Hastaya brentuksimab 1,8 mg/kg, bendamustin 70 mg/m² ile tedavi başlandı. Tedavisi ve takibi kliniğimizde halen devam etmektedir.

Sonuç: DBBHL' lerin %30' unda CD30 ekspresyonu görülebilir. Vakaların büyük çoğunluğunda hafif ve fokal CD30 ekspresyonu görülürken nadiren güçlü ve diffüz ekspresyon izlenir. Genç, düşük IPI skoruna sahip ve non germinal merkez kökenli DBBHL hastalarında CD30 ekspresyonu daha sık olarak beklenmektedir. Ancak bizim vakamız ileri yaş ve ileri evre olmasına rağmen CD30 pozitifliği saptanmış olup hedefe yönelik tedavi uygulanmıştır.

P12- HEMATOLOJİ KLİNİĞİNDE TAKİP EDİLEN HASTALARDA KOLESİSTİT SIKLIĞI; TEK MERKEZ DENEYİMİ

İsmail Can Kendir¹,Özde Elver¹,Nevin Alayvaz Aslan¹,Nil Güler¹

¹Pamukkale Üniversitesi Tıp Fakültesi Hematoloji BD

Amaç: Hematoloji kliniğinde takip edilen hastalarda batın içi enfeksiyonlar önemli bir sorundur. Bu enfeksiyonlar arasında taşlı ve akalküloz kolesistit nadir de olsa görülmektedir. Çalışmamızda hematoloji kliniğinde tespit ettiğimiz kolesistit vakalarının tanı, takip ve tedavilerini incelemeyi hedefledik.

Yöntem: Ekim 2021-Ocak 2022 tarihleri arasında Pamukkale Üniversitesi Tıp fakültesinde Hematoloji kliniğinde yatarak tedavi gören 227 hasta geriye dönük incelenerek; kolesistit tablosu gelişen hastaların klinik, laboratuvar ve görüntüleme sonuçları değerlendirildi.

Bulgu: 227 hastanın 8'inde kolesistit tablosu tespit edildi. Kolesistit atağı tespit edilen hastaların 3'ü erkek, 5'i kadındı. Ortanca yaş 63,5 (42-74) olarak saptandı. Bir hasta multiple myelom, 4 hasta akut myeloid lösemi, bir hasta non-hodgkin lenfoma, 1 hasta myelodisplastik sendrom, 1 hasta ise paroksizmal nöktürnal hemoglobüri tanıları ile takipliydi. Altı hasta tek atak geçirirken, iki hasta birden fazla atak geçirdi. Üç hastada kolesistit atağı sırasında 380C ve üstü ateş vardı. Hastaların dördünde nötropeni tespit edilirken, 6 hastada trombositopeni mevcuttu. Sadece 1 hastada atak sırasında C-reaktif protein (CRP) normal aralıktaydı, diğer 7 hastada ise CRP değerinde en az 4 kat artış mevcuttu. Hastaların ortalama nötrofil değeri 2002/mcl±2410, ortalama trombosit 69000/mcl±67028, ortalama C-reaktif protein (CRP) 116±124 mg/L (ortanca 10 mg/L, aralık 5-310 mg/L), ortalama D-dimer 1973±3388 ng/mL (10215-165 ng/mL), ortalama alkalen fosfataz (ALP) 124±63,9 IU/L ve ortalama gama glutamil transferaz (GGT) 109,5±56,3 U/L olarak tespit edildi. Hastaların fizik muayenesi sırasında bir hasta hariç diğer hastalarda rebound ve defans vardı. İki hastada kolesistit atağı sırasında kan kültürlerinde üreme oldu. Tespit edilen etkenler; koagülaz negatif stafilokok ve candida albicans idi. Hastalara atak sırasında görüntüleme yapıldığında; 1 hastada safra kesesinde taş, 2 hastada safra çamuru, 3 hastada perikolesistik sıvı ve 6 hastada safrada duvar kalınlığında artış tespit edildi. Hastaların hiçbirinde acil cerrahi girişim gerekliliği olmadı ve kaybedilen 1 hasta dışında diğer 7 hastada geniş spektrumlu paranteral antibiyotik tedavisi ile klinik düzelme sağlandı. Takip sürecinde bir hasta kaybedilirken 7 hastamız taburcu edildi. Hematoloji servisine yatışı yapılan hastalarımız da kolesistit sıklığı %3.52 olarak tespit edildi ve bu hastaların 7'sinde (%87,5) akalküloz kolesistit tablosu saptandığı görüldü.

Sonuç: Batın içi enfeksiyonlar özellikle nötropenik hastalarda önemli mortalite ve morbidite nedenlerindedir. Nötropenik hastalarda ve kritik hastalık sürecindeki hastalarda sıklıkla akalküloz kolesistit kliniğinde kolesistit tablosu görülebilmektedir ve bu durumun mortaliteyi artırdığını gösteren çalışmalar mevcuttur. Literatürdeki verilerle benzer şekilde bizim hastalarımızda da akalküloz kolesistit daha yüksek oranda görülmüştür. Ancak destek tedavisi ve uygun antibiyotik tedavisi ile hastaların büyük bir kısmında olumlu sonuç elde edilebilmiştir. Sonuç olarak hematoloji kliniğinde takip edilen hastalarda ateş, CRP yüksekliği durumlarında enfeksiyon odağı taranırken kolesistit tanısı da akılda bulundurulmalıdır.

P13- NADİR BİR OLGU : PRİMER SANTRAL İNTRAVASKÜLER BÜYÜK B HÜCRELİ LENFOMA

Betül Kübra Tüzün¹, Fatma Keklik Karadağ¹, Ajda Güneş¹, Denis Bozer¹, Tural Pashayev¹, Nazan Özsan², Ahmet Acarer³, Nur Soyer⁴, Fahri Şahin¹, Güray Saydam¹

¹Ege Üniversitesi Tıp Fakültesi, Hematoloji Bilim Dalı, ²Ege Üniversitesi Tıp Fakültesi, Patoloji Ana Bilim Dalı, ³Ege Üniversitesi Tıp Fakültesi, Nöroloji Ana Bilim Dalı, ⁴Ege Üniversitesi Tıp Fakültesi, Hematoloji Bilim Dalı Bilim Dalı

Amaç: İntravasküler Büyük B Hücreli Lenfoma (IBBHL) oldukça nadir görülen bir lenfoma tipi olup küçük orta damarların lümeninde obliterasyon ile karakterizedir. Yıllık insidansı 0.5/1.000.000 'dan az olarak bildirilmiştir. Santral Sinir Sistemi (SSS) ve cilt tutulumu daha sık görülmekle birlikte tüm ekstranodal organ ve dokularda infiltrasyon saptanabilir. Non spesifik semptomlar, lenfoma hücrelerinin periferik yaymada görülmemesi ve lenfadenopati saptanmaması tanı konulmasını zorlaştırmaktadır. Biz de serebrovasküler olay etiyojisi araştırılırken tanı alan Primer Santral IBBHL tanısı alan olgumuzu sunmayı amaçladık.

Bulgu: Hipertansiyon dışında bilinen sistemik hastalığı bulunmayan 48 yaşındaki kadın hasta nöroloji bölümüne denge bozukluğu, sol tarafta güçsüzlük ve konuşma bozukluğu nedeni ile başvurdu. Hastanın 1 ay önce de benzer şikayetler ile tetkik edildiği, serebrovasküler olay etiyojisinin saptanamadığı ve antiagregan tedavi başlanarak izleme alındığı öğrenildi. Kraniyal görüntülemelerde farklı lokalizasyonlarda eş zamanlı hemorajik ve iskemik alanlar saptandı. Hastada ön planda vaskülit ve gliomatozis serebri düşünülerek sağ temporal bölgeden beyin biyopsisi yapıldı. Biyopsi sonucu beklenirken kısa süreli pulse steroid verildi. Hastanın beyin biyopsi materyalinde CD20, bcl-2, Bcl-6, c-MYC pozitif KI-67: %95 pozitif, Cyclin D1 negatif saptandı. Biyopsi sonucu ile IBBHL tanısı konuldu. Hasta hematoloji servisine devir alındı. Fizik muayenesinde uykuya meyilli olan, sol hemiplejisi bulunan hastada lenfadenopati, hepatosplenomegali saptanmadı. Hastanın BOS sitolojisinde tutulum izlenmedi. Kemik iliği aspirasyonu ve biyopsisinde hastalık infiltrasyonu görülmedi. Hastaya 2 kür rituksimab, idarubisin, ARA-C, metotreksat (R-IDARAM protokolü) tedavisi verildi ve intratekal metotreksat, ARA-C uygulandı. Ototolog kök hücre nakli planlanarak 2. Kür tedavinin sonunda mobilizasyon yapıldı ve 4,93 milyon kök hücre toplandı. Kemoterapi sonrası SSS tutulumu devam eden hastaya 41 Gy kraniyal RT yapıldı. Taburculuk sonrası kontrol MR ile değerlendirilen hastada rezidü lezyon izlenmedi, daha önce izlenen vazojenik ödemin gerilediği izlendi, iskemik alanlarda gerileme gözlemlendi. Ototolog kök hücre nakli planı olan hasta halen remisyonda takip edilmektedir.

Sonuç: IBBHL oldukça nadir görülen bir lenfoma alt tipidir. Ortalama tanı yaşı 60 olup kadın ve erkek oranı benzerdir. Klasik varyant daha çok Avrupalı'larda bildirilmekte ve santral sinir sistemi tutulumu ve/veya cilt tutulumu ile prezente olmaktadır. Asya varyantı ise; hemofagositik sendrom, kemik iliği tutulumu, ateş, hepatosplenomegali ve/veya trombositopeni ile birlikte görülmektedir. Agresif seyretmesi ve kötü prognozlu olmasına rağmen izole cilt tutulumu olanlarda prognozun daha iyi olduğu bildirilmiştir. Sağkalım süresi aylarla sınırlı olmasına rağmen, otolog kök hücre nakli yapılanlarda 3 yıllık sağkalımın yüksek olduğu bildirilmiştir. Oldukça nadir görülmesi nedeni ile tedavi konusunda ortak bir görüş bulunmamaktadır. Santral sinir sistemi tutulumu olanlarda Metotrexat içeren rejimler kullanılmaktadır. Bizim hastamız da 48 yaşında tanı almış ve klasik varyant ile prezente olmuştur. 2 kür R-IDARAM ve kraniyal RT sonrası klinik ve radyolojik tam yanıt alınmıştır.

P14- DİSSEMİNE İNTRAVASKÜLER KOAGULASYON'DA NADİR GÖRÜLEN KIRIM KONGO KANAMALI ATEŞİ OLGUSU

Özlem Yıldız¹, Müge Erdem Çağrı¹, Aslı Kuyucu¹, Yalçın Çırak¹

¹Çanakkale 18 Mart Üniversitesi Araştırma Ve Uygulama Hastanesi

Amaç: DİC (disseminated intravascular coagulation) etiyolojisinde en sık karşılaşılan klinik tablolar obstetrik komplikasyonları (ablasyo plesanta, amniyotik sıvı embolisi ,ölü fetüs), enfeksiyon özellikle gram negatif organizmalara bağlı, kanser özellikle pankreas adenokarsinom, prostat adenokarsinom, şok. DİC etiyolojisinde daha nadir karşılaşılan klinik tablolar, kafa travması, yanık, donma, yılan zehirlenmeleri. Biz de daha nadir olan Kırım Kongo Kanamalı Ateşi (KKKA) tanısı alıp DİC tablosu gelişen olgumuzu sunmayı amaçladık

Yöntem: 79 yaşında kadın hasta hematemez nedenli acil servise başvurmuş. Trombositopeni (hb:12,2 wbc:5330/ uL, plt:17000/ uL) ve koagülasyon bozukluğu (aptt:114 , inr:1,1 , fibrinojen:145, d-dimer:2,8) saptanan hasta tedavi ve takip amacıyla İç Hastalıkları Yoğun Bakım Ünitesine yatırıldı. GIS kanama ve DİC ön tanısı olan hastanın tedavisi düzenlendi. Hastanın öyküsünde şikayetlerinin yaklaşık 12 saat önce başlayan üşüme titreme , bulantı ve sonrasında kanlı kusma şeklinde ortaya çıktığı öğrenildi. Fizik muayenede hematemez ngden 300 cc hemorajik mayi, melena, sol kolda hematoma, ekimoz, umbilikal bölgede peteşi, diğer sistem muayeneleri normaldi. PAAG'de plevral efüzyona ve parankimal infiltrasyona rastlanmadı. Batın USG'sinde hepatosplenomegali (Sağ lob vertikal uzunluğu yaklaşık 172 mm, Sol lob vertikal uzunluğu yaklaşık 129 mm ölçülmüştür. Karaciğer parankim ekojenitesi homojendir, hafif granüler izlenmiştir. Dalak uzun aksında yaklaşık 87 mm ölçülmüştür. Splenik ven vizüalize edilemedi. Batın içerisinde alt kadranda en derin yerinde AP çapı 5 cm ye varan serbest sıvı izlenmiştir.) Hepatit A, B, C; HIV, EBV, CMV, Toksoplazma, Rubella serolojilerinde patolojik bulguya rastlanmadı, idrar tetkikleri normaldi. Hastanın takibindeki tüm laboratuvar parametreleri Tablo-1 ve 2'de belirtilmiştir. Çanakkale'nin Ayvacık ilçesinin bir köyünde yaşamakta olan hayvancılıkla uğraşmayan, taze peynir yeme öyküsü, göl durgun su vs. teması , bilinen kene teması olmayan hasta Kırım Kongo Kanamalı Ateşi açısından Enfeksiyon Hastalıklarına danışıldı. Enfeksiyon Hastalıkları tarafından Seftriakson 1x2 gr ve doksisisiklin 2x100 mg başlandı. Halk Sağlığı Laboratuvarı'nda çalışılmak üzere KKKA PCR ve IgM, Leptospira PCR, Rickettsia PCR, Q ateşi ve Hantavirus serolojisi gönderildi. KKKA PCR ve IgM pozitif olarak sonuçlandı. Hastaya antibiyoterapi ve DİC'e yönelik tedaviler uygulanmasına rağmen hasta kaybedildi.

Bulgu: Tablo 1. Hastanın takibindeki hematolojik-biyokimyasal parametreler Hb (mg/dl) WBC (/uL) PLT (/uL) Üre (mg/dl) Kreatinin (mg/dl) ALT (U/L) AST (U/L) Yatışının 1.günü 12,2 5330 17000 62,1 1,5 >700 <5 Yatışının 2.günü 7,8 4300 66000 62,8 2,6 >1667 <5 INR APTT (sn) fibrinojen d-dimer Yatışının 1.günü 1,17 114 145 2,8 Yatışının 2.günü 1,56 91 147 4,6 Tablo 2. Hastanın diğer laboratuvar bulguları HbsAg Nonreaktif(-) Anti Rubella IgG Reaktif(+) Anti Hbc IgM Nonreaktif(-) VDRL-RPR Negatif(-) Anti Hbc Total Nonreaktif(-) Brucella Wright Testi Negatif(-) Anti Hbs Nonreaktif(-) SARS-CoV-2 RT-PCR Negatif(-) Anti HCV Nonreaktif(-) ANA-AMA-ASMA Negatif(-) Anti HAV IgM Nonreaktif(-) Coxiella Burnetii Faz 2 IgM Negatif(-) Anti HAV IgG Reaktif(+) Coxiella Burnetii Faz 2 IgG Negatif(-) Anti HIV Nonreaktif(-) Coxiella Burnetii Faz 1 IgM Negatif(-) EBV VCA IgM Nonreaktif(-) Hantavirus IgM Negatif(-) Anti CMV IgM Nonreaktif(-) Hantavirus IgG Negatif(-) Anti CMV IgG Reaktif(+) Rickettsia spp PCR Negatif(-) Anti Toxo IgM Nonreaktif(-) Leptospira PCR Negatif(-) Anti Toxo IgG Nonreaktif(-) KKKA PCR* Pozitif(+)* Anti Rubella IgM Nonreaktif(-) KKKA IgM* Pozitif(+)*

Sonuç: KKKA; ateş, halsizlik, ishal ve ağır vakalarda kanamalarla seyrederek ölüme yol açabilen viral zoonotik bir hastalıktır. Kene tutunma öyküsü tariflenmese de hayvancılıkla uğraşan, endemik bölge ziyareti olan, hemorajik kanama ve koagülasyon yolunda bozukluk saptanan hastalarda özellikle bahar ve yaz aylarında KKKA ayırıcı tanıda mutlaka düşünülmelidir

P15- MYELODİPLASTİK SENDROMUN NADİR PERİFERİK YAYMA BULGUSU: STOMATOSİT

Sencer Küçük¹, İrfan Yavaşoğlu²

¹Aydın Adnan Menderes Üniversitesi Tıp Fakültesi Hastanesi, İç Hastalıkları Anabilim Dalı, ²Aydın Adnan Menderes Üniversitesi Tıp Fakültesi Hastanesi Hematoloji Bilim Dalı

Amaç: Myelodisplastik sendromlar, bir veya daha fazla hücre grubunda displazi ve hücre proliferasyonu ile karakterize heterojen hematopoetik kök hücrelerin klonal bozukluğudur. Ortanca yaş 65 ve üstüdür, hafif erkek baskınlığa sahiptir. Hastalığın yavaş ilerlemesi nedeniyle tesadüfen yapılan kan sayımında saptanabilmektedir. Semptomlar inefektif eritropoez, kemik iliği yetersizliği sonucu oluşan anemi, trombositopeni, pansitopeni gibi durumların derecesinden orantısız sonuçlarla karşımıza çıkabilmektedir. Periferik yaymada üç seriye yönelik bulgular izlenebilir. Eritroid seride en sık ovalomakrositoz olmakla beraber bazofilik noktalanma, howell-jolly cisimciği, anizositoz, eliptosit, akantosit, çekirdekli eritrosit, stomatosit görülebilir. Bu vakada myelodisplastik sendromda nadiren görülen stomatositleri sunuyoruz(1).

Yöntem: Altmış üç yaş kadın hasta 2 aydır bacaklarda morarma ile başvurdu. Bilinen Diyabetes Mellitus tanısı vardı. Muayenede sağ ön kolda 3x4 cm ekimoz saptandı. Laboratuvarda; hb:10,5g/dL, MCV:86.1 fL, MCH:26 pg, MCHC:30.2 g/dL, lökosit:3720/mm³, nötrofil:1590/mm³ lenfosit:2060/mm³, monosit:50/mm³, trombosit:136.000/mm³, LDH:183 U/L, total bilirubin:0.47 mg/dL, direkt bilirubin:0,22 mg/dL saptandı. Periferik yaymada; nötrofillerde hipogranülasyon ve stomatositler görüldü (Resim 1). Eritropoetin düzeyi 32.6 mIU/ml saptandı. Hemoglobinin elektroforezinde hemoglobininopati saptanmadı. Flaer testinde PNH klonu tespit edilmedi. Kemik iliği aspirasyon yayması normosellülerdi, E/M oranı 1/4, myeloid ve megakaryositer seride displazi bulguları saptandı. Kemik iliği biyopsisinde; megakaryositlerde displazigörüldü, immunhistokimyasal olarak uygulanan MPO olağan pozitif, CD34 progenitor/blastik %2-3 hücrede pozitif, CD138, kappa, lambda, CD56, CD3 ve CD20 negatif, histokimyasal olarak uygulanan retiküler lif derecesi +1, demir negatif saptandı. Yaşa göre hipersellüler kemik iliği olarak yorumlandı. Genetik incelemede 5q31 delesyonu saptanmadı. NGS incelemesinde ASXL1, SRSF2, RUNX1, BCR, PTEN, STAG2 patojenik saptandı. Hastaya WHO 2016 kriterlerine göre myelodisplastik sendrom-çoklu seride displazi ile birlikte tanısı koyularak haftalık eritropoetin alfa (30000mg/kg/hafta) tedavisi başlandı(2). Olgunun eritropoetin alfa tedavisi altında takibi devam etmektedir.

Bulgu: Stomatositler eritrositlerin kolesterol ve yüzey alanını immun ya da immun olmayan mekanizmalar ile kaybetmesi sonucunda osmotik frajileti kaybı ile oluşmaktadır(3). Myelodisplastik sendromda periferik yaymada en sık ovalomakrositoz görülmesine rağmen nadir de olsa stomatosit ile karşılaşabilmekteyiz(1). Stomatositler ile yayma da karşılaşıldığında aklımıza herediter stomatosiz gibi ön planda hemoglobininopatiler gelse de alkolizm, siroz, obstrüktif karaciğer hastalıkları ve myelodisplastik sendrom da gelmelidir(3-4). Bu olgumuzda nadir de olsa stomatositleri myelodisplastik sendromda görebileceğimizi sunmaktayız.

Sonuç: 1.Harrison's Principles Of Internal Medicine 20th Edition Chapter 98, Page: 730-732 2. Arber DA, Orazi A, Hasserjian R, et al. The 2016 revision to the World Health Organization classification of myeloid neoplasms and acute leukemia. Blood. 2016;127(20):2391-2405. 3.Williams Hematology 9th Edition Chapter 31, Page:472-474 4. <https://www.uptodate.com/contents/clinical-manifestations-and-diagnosis-of-myelodysplastic-syndromes>

P16- SERVİKAL LENF NODUNDA TÜBERKÜLOZ VE HODGKİN LENFOMA BİRLİKTELİĞİ

Nesibe Taşer Kanat¹, Ali Ünal¹, Kemal Fidan¹, Celalettin Eroğlu², Özlem Canöz³

¹Erciyes Üniversitesi Tıp Fakültesi, Hematoloji Kliniği, ²Erciyes Üniversitesi Tıp Fakültesi, Radyasyon Onkolojisi, ³Erciyes Üniversitesi Tıp Fakültesi, Patoloji

Amaç: Hodgkin hastalığı bimodal dağılım gösteren en sık 20-30 yaş ve 50 yaş üzerinde görülen bir hastalıktır. Daha çok servikal lenfadenopati ile bulgu verir. Hodgkin hastalığında hücrel immün yetmezlik nedeni ile beraberinde enfeksiyonlar eşlik edebilir. EBV, CMV, PCP ve tüberküloz Hodgkin hastalığında görülebilen enfeksiyonlar arasındadır. Biz burada tüberküloz ile hodgkin lenfoma birlikteliği olan ve her iki hastalığın tedavisi ile kliniği tamamen düzelen bir lenfoma olgusu sunduk.

Bulgu: 22 yaşında bayan hasta halsizlik, terleme, boyunda şişlik şikayeti ile 5 ay kadar önce hastaneye başvurmuş. Hastanın sağ servikalden yapılan lenf nodu egzizyonel biyopsisi patolojik incelemesinde EZN ile boyanma ve nekrotizan Tüberküloz lenfadenit saptanmış. Hastaya anti tüberküloz tedavi başlanmış, ancak klinik yanıt olmaması üzerine tarafımıza yönlendirilmiş. Hastanın ileri incelemesinde sol servikalden yapılan lenf nodu egzizyonel biyopsisi ile hastaya Klasik Hodgkin Lenfoma (Noduler Sklerozan Varyant) teşhisi konuldu. Hasta PET-BT ile değerlendirildi. Evre 4 Hodgkin Lenfoması olan hastaya 6 kür ABVD (Doksorubisin, Bleomisin, Vinblastin ve Dakarbazin) kemoterapisi verildi. Hastanın takiplerinde kliniği düzeldi. Kontrol PET değerlendirmesi ise tam metabolik yanıt olduğu görüldü. Hastanın takipleri halen kliniğimizde devam etmektedir.

Sonuç: Tüberküloz ve Hodgkin Hastalığı ateş, gece terlemesi, kilo kaybı, öksürük gibi benzer semptomlar gösterebilen hastalıklardır. Malignitesi olan hastalarda tüberküloz görüldüğünde ise daha çok lenf nodları, meme, dalak gibi ekstrapulmoner alanları etkilemektedir. Tüberküloz tedavisine yeterli yanıt alınamayan hastaların altta yatan maligniteler açısından araştırılması oldukça önemlidir. Malignitesi olan hastalarda da sekonder enfeksiyonlar açısından uyanık olunmalıdır ve yeni gelişen her semptomda enfeksiyöz nedenler ekarte edilmedir. Tüberküloz' a karşı savunmada hücrel immünite anahtar rol almaktadır. Özellikle tüberkülozun endemik olduğu ülkelerde yaşayan hücrel immün yetmezliği olan hastalarda akla getirilmesi kritik öneme sahiptir.

P17- AGRESİF SEYİRLİ MULTİPLE MYELOM HASTALARINDA VDT-PACE REJİMİNİN DARATUMOMAB İLE KOMBİNASYONU

Veysel Erol¹,Nevin Alayvaz Aslan¹,Nil Güler¹

¹Pamukkale Üniversitesi Hastanesi-Hematoloji Bilim Dalı

Amaç: Relaps/refrakter multiple myelom ve plazma hücreli lösemi hastalarında çoklu ajan direnci tedavide oldukça zorluk oluşturmaktadır. Bu hastalarda çoklu ajan kemoterapileri kombinasyonları (bortezomib-talidomid-dexametazon-cisplatin-adriamisin-siklofosamid-etoposid; VDT-PACE) ile proteozom inhibitörü (PI) ve immünmodülatör (IMiD) ilaç kullanılarak yanıt elde edilebilmektedir. Günümüzde PI ve IMiD dirençli hastalarda Anti-CD38 monoklonal antikor olan Daratumomab ile kombine tedaviler kullanılabilir. Bu çalışmada kliniğimizde takipli refrakter veya yüksek riskli multiple myelom/plazma hücreli lösemi tanılı Daratumomab ile VDT-PACE rejimini kombine kullandığımız hastaların klinik özellikleri ve yanıt durumları incelendi.

Yöntem: Son 1 yıl içerisinde Pamukkale Üniversitesi Hematoloji Kliniğinde takipli relaps/refrakter multiple myelom ve plazma hücreli lösemi tanılı hastalardan Daratumomab-VDT-PACE tedavisi verilen hastaların klinik özellikleri, laboratuvar verileri ve daha önce aldıkları tedaviler retrospektif olarak değerlendirildi.

Bulgu: Toplam 3 hastaya Daratumomab-VDT-PACE verildiği görüldü. Bu hastaların klinik özellikleri incelendiğinde; Hasta 1: 58 yaşında kadın hasta, hiperviskosite semptomları ile başvurusu üzerine yapılan tanısal değerlendirme sonucu hastaya plazma hücreli lösemi tanısı konuldu. 1q amplifikasyonu tespit edilen, yüksek tümör yükü olan hastaya VDT-PACE tedavisi başlandı. 1. kür VDT-PACE sonrası M proteininde artış olması ve halen periferik yaymada plazma hücreleri izlenmesi sebebi ile tedavisine haftada bir (1,8,15.günler) uygulanacak şekilde daratumomab eklendi (sağlık bakanlığı onayı alınarak). Bir kürü Daratumomab ile kombine olmak üzere toplam 3 kür VDT-PACE sonrası mobilizasyon başarısızlığı gelişen hastaya 1 kür daha Daratumomab-VDT-PACE tedavisi verildi ve yanıt durumu çok iyi kısmi yanıt olarak değerlendirilmesi üzerine tedavisine Dara-VDT protokolü ile devam edildi. Hasta halen Dara-VDT tedavisi almakta ve yanıt korunmaktadır. Hasta 2: 79 yaşında erkek hasta; 20 yıldır multiple myelom tanısıyla takipli frontal bölgede 6,5 cm plazmasitomu olan erkek hastaya tanı sonrası çok sıra tedavi ve kraniyuma radyoterapi almış olması, IMiD ve PI refrakter olarak kabul edilmesi, nüks sonrası M proteininde hızlı artışı olması ve daha önce çok sıra tedavi verilmiş olması nedeniyle DARA-VDT-PACE tedavisi planlandı. İlk kürü VDT-PACE olarak alan hastaya 2.kür VDT-PACE tedavisine Daratumomab eklendi ve hasta tolere edebildiği sürece haftada bir 3 hafta verildi, ancak sık pnömoni gelişmesi sebebi ile Daratumomab tedavisi 2 haftada bir olarak ayarlandı. 1. kürde M proteininde %10 kadar düşüş elde edilirken, tedavisine Daratumomab eklendikten sonra M protein düzeyinde %50' nin üzerinde bir düşüş elde edilmiştir. Şu an 3. kür DARA-VDT-PACE tedavisiyle devam edilmektedir. Hasta 3: 59 yaşında erkek hasta; 8 yıldır multiple myelom tanısıyla takipli, IMiD ve PI refrakter, 2 yıl ara ile 2 kez OKHT yapılan, son OKHT' den 8 ay sonra nüks gelişen hastaya, periferik yaymasında plazma hücresi izlenmesi (%3), çoklu ilaç refrakter olması ve daha potent bir tedavi ihtiyacı olması nedeniyle Daratumomab-VDT-PACE tedavisi başlandı. Daratumomab haftada bir olarak verildi (1,8,15. günler). Birinci kür sonunda %50' nin üzerinde M proteininde azalma elde edildi. Şu an 3. kür Daratumomab-VDT-PACE tedavisine devam edilmektedir.

Sonuç: VDT-PACE benzeri tedavi rejimleri çoklu sıra tedavi alan, yüksek sitogenetik riskli, yüksek tümör yüklü multiple myelom hastaları ve plazma hücre lösemili hastalar için önemli bir tedavi rejimi olup tedavi rejimine Daratumomab gibi monoklonal antikorların eklenmesi tedavi yanıtının daha hızlı ve güçlü olmasını sağlayabilir. Ancak bu tezi destekleyecek çok merkezli ve randomize kontrollü çalışmalara ihtiyaç vardır.

P18- NADİR LOKALİZASYONLU DİFFÜZ BÜYÜK B HÜCRELİ LENFOMA

**Ahmet Enes Aydın¹,Betül Kübra Tüzün¹,Denis Sabriye Bozer¹,Bahar Sevgili¹,
Fatma Keklik Karadağ¹,Tural Pashayev¹,Nur Soyer¹,Güray Saydam¹**

¹Ege Üniversitesi Tıp Fakültesi Hematoloji Bilim Dalı

Amaç: Diffüz büyük B hücreli lenfoma (DBBHL) olguların %30-50'sinde ektranodal (EN) tutulumla birlikte bulunabilir, ancak primer pankreas DBBHL sıklığı %1'den azdır. Klinik ve radyolojik bulgular pankreasın diğer kanserleri ile benzerdir. Primer pankreas lenfomalarının ayırıcı tanısı için kitlenin histopatolojik örnekleme gereklidir. Posterimizde nonspesifik karın ağrısıyla başvuran bir pankreatik DBBHL olgusunu sunmayı amaçladık.

Bulgu: Komorbid hastalığı ve düzenli kullandığı bir ilacı olmayan, 56 yaşında kadın hasta 3 gündür devam eden basit analjeziklere yanıtız spesifik olmayan karın ağrısıyla tarafımıza başvurdu. B semptomları olmayan hasta bulantı, kusma, ishal, konstipasyon tariflememi. Alkol, ilaç, bitkisel ürün kullanımı tanımlamadı. Fizik muayenesinde epigastrik hassasiyeti saptandı. Akut karın düşünülmedi.Cilt ve skleralarda ikterik görünüm izlenmedi. Laboratuvar tetkiklerinde karaciğer ve böbrek fonksiyon testleri, kolestatik enzimler, billuribin değerleri, serum elektrolitleri ve akut faz reaktanları normal aralıkta saptandı. Abdominal bilgisayarlı tomografide (BT) 117x85x50 mm boyutlarında pankreasta malignite kuşkulu kitle, komşu lokalizasyonlarında paraaortik ve çölyak bölgelerinde konglomere lenfadenopati saptandı. Pankreasta malign kitle ön tanısı ile endosonografik ultrason eşliğinde tümöral yapıdan ince iğne aspirasyonu yapıldı. Histopatolojik değerlendirme diffüz infiltrate CD20,CD5 ve MUM-1 pozitif; CD10 ve CD23 negatif neoplastik büyük lenfoid hücreler olarak sonuçlandı. Bcl-2 pozitif, Ki-67 indexi %65 olarak saptandı. C-myc ve Bcl-6, CD3,sitokeratin ve AE1/AE3 negatif sonuçlandı. Pozitron emisyon tomografisi (PET-BT) görüntülemesi periferik ve mediastinal bölgede florodeoksi-glikoz(FDG) tutulumu saptamadı ancak paraaortik ve periportal lenf nodlarında FDG tutulumu mevcuttu. Kemik iliği biyopsisi normoselüler olup lenfoid hücre infiltrasyonu saptanmadı. Primer pankreatik diffüz büyük B hücreli lenfoma tanısıyla 6 kür R-CHOP kemoterapi rejimi uygulandı. Konsolidatif radyoterapi, kar zarar oranı yapılarak uygulanmamasına karar verildi. KT sonrası PET-BT tam yanıtız olarak izleme alındı.

Sonuç: Pankreatik DBBHL çok nadir bir non-hodgkin lenfoma prezentasyonudur. Klinik ve radyolojik bulguları pankreas adenokanser olgusu ile karıştırılabilir. Histopatolojik değerlendirme hastaya uygulanacak uygun tedavinin düzenlenmesinde gereksiz cerrahi girişimlerden hastanın korunmasını sağlamakta büyük önem arz etmektedir. Sonuç olarak pankreatik lenfomalar, pankreatik tümörlerin ayırıcı tanısında değerlendirilmelidir.

P19- RUXOLİTİNİB, KRONİK MİYELOİD LÖSEMİ HÜCRELERİNDE HIPPO SİNYAL YOLAĞINI İNHİBE EDER

**Leila Sabour Takanlou¹, Maryam Sabour Takanlou¹, Bakiye Göker Bağca¹,
Neslihan Pınar Özateş¹, Çığır Biray Avcı¹**

¹Ege Üniversitesi, Tıp Fakültesi, Tıbbi Biyoloji AD, İzmir

Amaç: Hippo sinyal yolağının, son on yılda hücre çoğalmasını ve ölümünü düzenleyerek organ boyutunun korunmasında çok önemli bir rol oynadığı belirlenmiştir. İnsan Hippo sinyal yolağı, MST1 ve MST2'nin yanı sıra LATS1/2, SAV1 ve MOB1'i içeren bir kinaz sinyalleme kaskadına dayanmaktadır. Hippo sinyal yolağı aktif olmadığında, fosforile edilmemiş YAP/TAZ çekirdeğe girer ve TEA DNA bağlayıcı proteinler (TEAD1-4) ile etkileşime girer, ardından hedef genler bu kompleks tarafından düzenlenir. Akut lösemi ve lenfoproliferatif neoplazmalar dahil olmak üzere çeşitli hematolojik malignitelerde, Hippo sinyal yolağındaki anormal ekspresyonu veya genetik yetersizlikleri tanımlanmıştır. Ruxolitinib, miyelofibroz tedavisine karşı geliştirilen ilk ajandır ve hematopoiez için zorunlu olan çeşitli sitokin ve büyüme faktörlerinin sinyalleşme yolağında bulunan seçici JAK 1 ve 2 inhibitörüdür. Apoptoz ve otofaji sırasıyla tip I ve tip II hücre ölümü olarak da bilinmektedir. Bu çalışmada, K-562 insan kronik miyeloid lösemi hücre hattında Ruxolitinibin Hippo yolu bileşenleri üzerindeki anti-lösemik etkisini NCI-BL 2171 insan sağlıklı B lenfosit hücre hattına kıyasla araştırmayı amaçlanmıştır.

Yöntem: Ruxolitinibin sitotoksik etkisi, K-562 ve NCI-BL 2171 hücre hatlarında WST-1 testi kullanılarak belirlenmiştir. Hippo sinyal yolağı ile ilgili gen ekspresyonu değişikliklerini belirlemek için, K-562 ve NCI-BL 2171 ile muamele edilmiş hücrelerinden ve kontrol grubu olarak ruxolitinib ile muamele edilmemiş hücrelerden total RNA izole edilmiştir. cDNA sentezi için reverse transkripsiyon protokolü uygulanmıştır ve gen ifadeleri RT-qPCR ile değerlendirilmiştir.

Bulgu: K-562 ve NCI-BL 2171 hücre hatları için IC50 değerleri 48. saatte sırasıyla 20 ve 23.6 µM olarak tanımlanmıştır. Ruxolitinib tedavisi, K-562 hücrelerinde YAP1, TEAD1/2, JAK2 ve STAT3 genlerinin ekspresyonunda kontrol hücre hattına göre belirgin bir azalmaya neden olduğunu tespit ettik.

Sonuç: Ruxolitinib, JAK/STAT ve Hippo sinyal yolağını bloke ederek kronik miyeloid lösemi tedavisinde umut verici bir ajandır. Bu, kronik miyeloid lösemide Ruxolitinib ile YAP1 inhibisyonunu ortaya koyan ilk çalışmadır.

P20- SARS-COV2' Lİ BİR HASTADA KRONİK LENFOSİTİK LÖSEMİNİN SPONTAN REMİSYONU

**Hale Bülbül¹, Hamza Ekmel Nazlı², Aybüke Olgun¹, Alper Togay³,
Dudu Solakoğlu Kahraman⁴, Cengiz Ceylan¹**

¹Tepecik Eğitim Araştırma Hastanesi, Hematoloji, ²Tepecik Eğitim Araştırma Hastanesi, İç Hastalıkları, ³Tepecik Eğitim Araştırma Hastanesi, İmmunoloji, ⁴Tepecik Eğitim Araştırma Hastanesi, Patoloji

Amaç: Kronik lenfosit lösemi (KLL) 4,2/100.000/yıl sıklığı ile en sık görülen lösemi tipidir. Ortanca görülme yaşı 67-72 arasındadır. Her ne kadar yeni tedaviler sonuçları önemli ölçüde iyileştirmiş olsa da, KLL halen kür sağlanamayan bir hastalıktır. 2019 yılının sonunda tespit edilen, ileri yaş ve komorbiditeleri olan kişileri daha fazla etkileyen SARS-CoV-2 ya da diğer adıyla şiddetli akut solunum yolu sendromu koronavirüsü 2, Covid-19 pandemisine yol açmış olup etkilerini sürdürmeye devam etmektedir. Burada SARS-CoV2 enfeksiyonu sonrası KLL hastasında gelişen spontan remisyonu sunmayı amaçladık

Bulgu: Daha önceden herhangi bir tedavi almayan 8 yıldır asemptomatik KLL si olan 67 yaşındaki erkek hasta, 2 günlük olan nefes darlığı ve ateş öyküsü ile acil servise başvurdu. Fizik muayenesinde boyunda ve bilateral aksiller bölgelerde en büyüğü 20x10 mm olan multipl lenfadenopatiler (LAP) saptandı. Akciğerlerin orta ve alt zonlarında ince ral ve ronküsler duyuldu. Tam kan sayımında lökosit: 30,4x10³/µL, lenfosit 27,6x10³/µL, hemoglobinin:13,4 g/dL ve trombosit:237x10³/µL olarak saptandı. Periferik kan akış sitometrisinde, lenfositlerin %89' unu oluşturan ve CD19+, CD 20+, CD22+, CD5+, CD23+, HLA DR+ monotipik B lenfosit proliferasyonu saptandı. Toraks bilgisayarlı tomografisinde (BT) mediastinal, bilateral hilar ve subkarinal bölgelerde en büyüğü 30x17 mm boyutlarında çok sayıda LAP, bilateral ve multilobar konsolidasyon odakları ile birlikte buzlu cam opasiteleri saptandı. Nazofaringeal sürüntü polimeraz zincir reaksiyonu ile COVID-19 tanısı doğrulandı. Yatışının 3. gününde pansitopeni ve ateş gelişti. On gün boyunca favipiravir tedavisi aldı ve 2 hafta sonra SARS-CoV2 testi negatif çıktı. Ancak pansitopeni ve 38°C' nin üzerinde seyreden ateşleri devam etti. Takiplerinde hemodinamik olarak stabil olması nedeniyle yoğun bakım ihtiyacı olmadı. Hiçbir enfeksiyon odağı saptanmadığı ve ateş etyolojisi bilinmediği için febril nötropeni için geniş spektrumlu antibiyotikler, intravenöz immünoglobulin gibi çoklu tedaviler verildi. Ateş hiçbir ilaca yanıt vermedi ve bir aydan uzun sürdü. Sitopenilerin kötüleşmesi nedeniyle kemik iliği biyopsisi yapıldı. Biyopside hem CD 4 + hem de CD 8 + T lenfositlerinin yaygın infiltrasyonunu izlendi. Takiplerinde lökosit sayıları yavaş yavaş normal seviyelere döndü. Yatıştan yaklaşık 2 ay sonra ateş yanıtı alındı ve hasta taburcu edildi. Taburcu olduktan üç ay sonra hastanın sitopenilerinin tamamen düzeldiği gözlemlendi. Hastalık durumunu değerlendirmek için kemik iliği biyopsisi, pozitron emisyon tomografisi (PET-BT) ve periferik kan akış sitometrisi tekrarlandı. Biyopsisinde herhangi bir infiltrasyon ayırt edilmedi. PET BT' de LAP ve malignite ile uyumlu olabilecek hipermetabolik odak saptanmadı. Akış sitometrisinde KLL ile uyumlu monotipik B lenfosit proliferasyonu saptanmadı. Hastanın uzun dönem takibinde lenfositoz ve periferik lenfadenopati izlenmedi. Covid 19' un iyileşmesinden 12 ay sonra hasta halen tam remisyonda olarak izlenmektedir

Sonuç: SARS-CoV2, çoğu sitopatik virüs gibi, viral replikasyon döngüsünün bir parçası olarak enfekte olmuş hücre ve dokuların ölümünü indüklemeye yeteneğine sahiptir. Sınırlı sayıda çalışmada, Covid 19 enfeksiyonu sonrası bazı lenfoma türlerinin kendiliğinden gerilediği gösterilmiştir. Ancak daha önceden KLL' de spontan remisyon olgusu bildirilmemiştir. Literatüre göre, SARS-CoV2' ye yanıt olarak üretilen patojene özgü T hücrelerinin, tümör antijenleri ile çapraz reaksiyonu ve inflamatuvar sitokinler tarafından indüklenen doğal öldürücü hücre aktivasyonunu olası anti-tümör etki mekanizmalarıdır. Bizim vakamızda da kemik iliğinde gösterilen T hücre infiltrasyonu bu bulguları desteklemektedir. Covid-19' daki onkolitik etki mekanizmasını aydınlatmak için daha fazla çalışmaya ihtiyaç vardır

P21- FAKTÖR 8 VE FAKTÖR 5 EKSİKLİĞİ: NADİR BİRLİKTELİK

Emir Sucuoğlu¹, İrfan Yavaşoğlu²

¹Aydın Adnan Menderes Üniversitesi Tıp Fakültesi İç Hastalıkları Anabilim Dalı, ²Aydın Adnan Menderes Üniversitesi Tıp Fakültesi Hematoloji Bilim Dalı,

Amaç: Faktör eksiklikleri göreceli olarak nadir gözlenen ve kalıtsal geçiş gösteren hemostaz bozukluklarına sebep olan hastalıklardır. Şuana kadar yaklaşık 200 vaka raporlanmıştır¹. Nadir olması nedeni ile daha önce herhangi bir semptomu olmayan faktör 5 ve faktör 8 eksikliği olan erkek hastayı sunuyoruz.

Yöntem: Herhangi bir hastalığı olmayan ve düzenli bir ilaç kullanmayan 39 yaşında erkek hasta burun operasyonu için başvurmuştu. Aile öyküsü ve öz geçmişinde özellik yoktu. Hastaya yapılan rutin tetkiklerde Aktive Parsiyel Tromboplastin Zamanı (APTT) 65 saniye, Protrombin Zamanı (PT) 22.4 saniye ve International Normalized Ratio (INR) 2.02 olarak sonuçlandı. Hastanın Hemogram, Biyokimya, KCFT, BFT, ve İdrar Tetkik sonuçları normal sınırlarda geldi. APTT ve PT uzaması sonrası bakılan, Fibrinojen ve VWB faktör antijeni de normal geldi. Bunun üzerine Faktör 5 ve Faktör 8 miktarına bakıldı. Faktör 5 %6.6 Faktör 8 %5.2 geldi. Hastaya Faktör 8 ve Faktör 5 eksikliği tanısı konuldu

Bulgu: APTT ve PT uzamasının birarada görüldüğü vakalarda Faktör 8 ve faktör 5 eksikliğinin birlikte görülebileceği hatırlanmalıdır. ANAHTAR KELİMELER HEMOSTAZ, FAKTÖR 8, FAKTÖR 5

Sonuç: KAYNAKÇA 1. Zheng, Chunlei, and Bin Zhang. "Combined deficiency of coagulation factors V and VIII: an update." Seminars in thrombosis and hemostasis vol. 39,6 (2013): 613-20. doi:10.1055/s-0033-134922

P22- VİSSERAL LEİSHMANİAZİS OLGUDA MULTİPL DOZ ARALIKLI LİP-AMFOTERİSİN B TEDAVİSİ

Sevgi Koca Türkmen¹,Ayşe Hilal Küçükdiler²,İrfan Yavaşoğlu²,Ali Zahit Bolaman²

¹Adnan Menderes Üniversitesi Tıp Fakültesi İç Hastalıkları, ²Adnan Menderes Üniversitesi Tıp Fakültesi İç Hastalıkları Hematoloji Bilim Dalı

Amaç: Visseral Leishmaniazis Phelebotomus ve Lutzomyia vektörlerinin taşıdığı leishmania parazitlerinin neden olduğu bir hastalıktır. Parazit retiküloendotelial sisteme yerleşerek hepatomegali, splenomegali ve lenfadenopatiye neden olur. Tropikal, subtropikal bölgeler yanından ortadoğuda endemik olarak ortaya çıkar (1,2). Burada hepatosplenomegali nedeni ile dış merkezde lenfoma ön tanısı ile kliniğimize yönlendirilen ve visseral leishmaniazis tanısı konulan multipl doz aralıklı Amfoterisin-B (Amf-B) ile tedavi sonucunu rapor ediyoruz. Anahtar kelimeler: Hepatosplenomegali,Pansitopeni,Leishmaniasis

Bulgu: Elli yaşında erkek hasta yaklaşık üç aydır devam eden son bir aydır artış gösteren halsizlik, yorgunluk, ateş,gece terlemesi ve kilo kaybı şikayetleriyle dış merkeze başvurması üzerine çekilen PET/BT’de bilateral servikal bölgede,sağ supraklavikuler,bilateral aksiller üst batın, bilateral inguinal yerleşimli multiple lenfadenopati ve hepatosplenomegali saptandı. Hasta lenfoproliferatif hastalık ön tanısıyla hematoloji kliniğimize yönlendirildi. Fizik muayenesinde vücut sıcaklığı: 38 °C, tansiyon: 120/80 mm/hg, kalp atım hızı:86/dk, solunum sayısı 18/ dk saptandı. Konjonktivalarda solukluk mevcuttu, kot altı karaciğer 2 cm, dalak 3 cm ele gelmekteydi. Sağ servikal ve sağ supraklaviküler bölgede 1 cm’den küçük multiple lenfadenopati saptandı. Laboratuvar testlerinde; tam kan sayımında beyaz küre: 2,14 x 10³ /µL, nötrofil 0,62 x 10³ /µL hemogloblin: 10,7 g/dL, trombosit: 94 x 10³/µL, mcv: 87 fL idi. Hastada pansitopeni mevcuttu. Hastada direkt coombs IgG 4+ saptandı. Düzeltilmiş retikülosit % 1,14 dü. Ldh 198 normaldi. Sedimentasyon 60 mm/saat (0-20), C-reaktif protein (CRP) 77 mg/dL (0-5) yüksek saptandı. Periferik yaymada hipokrom, normositer eritrositler, trombositopeni ve lökopeni tespit edildi.Hastanın viral HIV, hepatit B ve C serolojisi ,brucella tüp aglutinasyonu negatifti. Kan kültürleri negatifti. Albumin globulin tersleşmesi olan hastadan gönderilen serum immunoelektroforezinde poliklonal hipergamaglobulinemi saptandı. Pansitopeni ve kilo kaybı olan hastada ayırıcı tanı amaçlı kemik iliği aspirasyon biyopsisi yapıldı. Hastanın kemik iliği aspirasyon ve biyopsisinde amastigot formunda nukleus ve kinetoplastların seçildi leishmania parazitleri görüldü. (Resim 1) VL tanısı konulan hastaya liposomal amfoterisin B 3 mg/kg/gün total doz 21 mg/kg olacak şekilde 1-5, 14, 21. günde uygulandı. 1. Haftadan itibaren hastada yakınmalar kayboldu. 3.haftada ise hastada Hb 13 gr/dl, BK 6800, trombosit 313.000/µL, sedimentasyon 24 mm/saat idi. 21.gün amfoterisin b tedavisini almak için başvurusunda splenomegali saptanmadı.

Sonuç: VL, retiküloendotelial sistemin sistemik bir enfeksiyonudur. Vissel leishmaniazis ülkemizde nadir görülen bir hastalıktır. Tripanozomodiyal ailesinden leishmania donovani ve leishmania infantum en sık etkindir. Hastalıkta ateş, lenfadenopati, hepatomegali veya splenomegali olması nedeni ile bazen lenfoproliferatif hastalıklar ile karıştırılabilir. Hastalarda pansitopeni olağandır. HIV pozitif hastalarda hastalık daha sık görülür. VL’nin tedavisi anti-amonyum bileşikleri, amf-B, promomisin, miltefosin ile yapılmaktadır. İlaçların yan etkileri nedeni amf-B tercih edilir. Amf-B uygulama şekli son yıllarda farklılaşmıştır. Bazı yazarlar tek doz uygulama veya intermittan doz Amf-B tedavisinin devamlı Amf-B tedavisi kadar etkin olduğunu vurgulamaktadır. Hastalarda devamlı tedavi yerine aralıklı olarak total dozun 21 mg olduğu uygulama tercih edilmektedir. Bu tedavi ile hastamızda hızlı bir yanıt elde ettik. Visseral Leishmaniazis iç hastalıkları uzmanlarının ateş, lenfadenopati ve splenomegali varlığında düşünmesi gereken hastalıklardandır. Bu makalede visseral leishmania tanısı konulan hastamızda multipl doz aralıklı Amf-B ile elde ettiğimiz tedavi sonucunu rapor ediyoruz.

P23- GENÇ YAŞTAKİ MONOZİGOTİK İKİZDE GÖRÜLEN POLİSTEMİA VERA OLGU SUNUMU

Oğuzhan Türkmen¹,Ayşe Hilal Küçükdiler²,İrfan Yavaşoğlu²,Ali Zahit Bolaman²

¹Adnan Menderes Üniversitesi Tıp Fakültesi İç Hastalıkları, ²Adnan Menderes Üniversitesi Tıp Fakültesi İç Hastalıkları Hematoloji Bilim Dalı

Amaç: Polisitemia Vera (PV), klonal eritrositozla karakterize, bcr-abl negatif myeloproliferatif hastalıklardandır (1). PV ileri yaş hastalığıdır. Ortanca yaş 65'dir. Ailesel ilişki tam olarak bilinmemektedir. Burada genç yaşta PV tanısı konulan monozigot ikiz olgusunu rapor etmekteyiz. Anahtar kelimeler: Polisitemia vera, Monozigot ikiz, Genç

Bulgu: OLGU SUNUMU Olgu 1: Yirmi dört yaşında kadın hasta, sık idrara çıkma şikâyeti ile dış merkeze başvurması üzerine yapılan kan sayımında hematokrit değerinin %51 bulunması üzerine kliniğimize yönlendirildi. Fizik muayenesi olağandı. Beyaz küre: $18 \times 10^3 /\mu\text{L}$, nötrofil $15 \times 10^3 /\mu\text{L}$ hemoglobin: 16,5 g/dL, hematokrit %52,2 eritrosit $6,61 \times 10^3 /\mu\text{L}$, trombosit: $743 \times 10^3 /\mu\text{L}$, JAK 2 mutasyonu pozitif, eritropoetin düzeyi 0,80 mU/ml (N: 10-100) idi. Kemik iliği aspirasyon biyopsisinde tüm serilerde artış mevcuttu ve eritroid hiperplazi ön plandaydı. Terapötik flebotomi sonrası hidroksiüre ve asetil salisilik asit tedavisi başlandı. Hastanın üç ay sonraki hemogram kontrolünde beyaz küre $10,1 \times 10^3 /\mu\text{L}$, hemoglobin: 12,7 g/dL, hematokrit %39 trombosit $353 \times 10^3 /\mu\text{L}$ idi. Olgu 2: Hastanın monozigot ikizi hemogram tetkikinde hematokrit %51.5 olması üzerine kliniğimize yönlendirildi. Hastanın kardeşi myeloproliferatif hastalık tarama amaçlı kliniğimizde değerlendirildi. Fizik muayenesinde kot altı dalak 2 cm ele gelmekteydi. Beyaz küre $12,65 \times 10^3 /\mu\text{L}$, hemoglobin: 16,9 g/dL, hematokrit %51 trombosit $692 \times 10^3 /\mu\text{L}$ olup JAK 2 mutasyonu pozitif, eritropoetin düzeyi 1 mU/ml (N: 10-100) saptandı. Kemik iliği aspirasyon biyopsisinde tüm serilerde artma gözlemlendi. Hastaya terapötik flebotomi yapıldı. Hidroksiüre ve asetil salisilik asit tedavisi başlandı. Hastanın gebe kalması üzerine peg-interferon tedavisine geçildi. İki kardeş halen hematoloji kliniğinizde takip edilmektedir.

Sonuç: PV ve kalıtsal geçiş ile ilgili en önemli çalışma Ranjan ve ark. tarafından yapılmıştır. Bu çalışmada toplam 135 ailede kalıtsal geçiş saptanmıştır. Çalışmada hastaların %50'si PV hastalarından oluşmuş olup çoğu ileri yaş hastalarıdır. (2) Bizim hastalarımızda olduğu gibi monozigot ikiz ve genç PV hastaları literatürde bildirilmemiştir. Familial polisitemiler genellikle EPO reseptör mutasyonu (Familial polistemi), hemoglobin mutasyonlarına bağlı olarak ortaya çıkar. Bu hastalarda otozomal dominant geçiş mevcuttur ve JAK-2 mutasyonu sorumlu değildir. Bizim hastamızda her ne kadar eritropoetin reseptör düzeyine bakılmadı ise de JAK-2 pozitifliği nedeni ile bu grupta değerlendirilmedi. Şu ana kadar genç yaşta monozigot ikiz PV olgusu rapor edilmemiştir. Halen hastalarımız ile ilgili genetik incelemelere devam edilmektedir. Sonuç olarak genç yaşta görülen PV olgularının diğer aile bireyleri de hastalık yönünden araştırılmalıdır. KAYNAKÇA 1- Tefferi A, Barbui T. Polycythemia vera and essential thrombocythemia: 2021 update on diagnosis, risk-stratification and management. Am J Hematol. 2020;;95:1599-1613. 2- Ranjan A, Penninga E, Jelsig AM, Hasselbalch HC, Bjerrum OW. Inheritance of the chronic myeloproliferative neoplasms. A systematic review. Clin Genet 2013: 83: 99-107.

P24- CİLT RELAPSI İLE PREZENTE OLAN B-ALL VAKASI

Tural Pashayev¹, Denis Sabriye Bozer¹, Betül Kübra Tüzün¹, Nur Akad Soyer¹, Güray Saydam¹

¹Ege Üniversitesi

Amaç: Akut Lenfoblastik Lösemi (ALL) kemik iliği, kan ve ekstramedülar dokularda erken lenfoid hücrelerin malign proliferasyonu ve infiltrasyonu olarak tanımlanır. Çocuklarda görülme sıklığı daha yüksek olmakla beraber her yaşta görülebilir. Genetik ve çevresel faktörler hastalık gelişiminde önemli rol oynar. Çocuk ve genç erişkin ALL gruplarında tedaviye yanıt daha yüksektir. Ama relaps/refrakter vakalarda prognoz genelde kötüdür. Lökemia kutis akut lösemi vakalarında nadir de olsa görülmektedir.

Bulgu / Results : Hastamız 18 yaşında erkek. 7 ay önce ateş, ishal ve artralji ile merkezimize başvurdu. Başvuruda hemogramda lökositoz, anemi ve trombositopeni mevcuttu. Periferik yaymada ve kemik iliği biyopsisinde ALL morfolojisinde blastik hücre infiltrasyonu izlendi. Patoloji sonucu B hücreli ALL olarak raporlandı. Genetik ve moleküler testlerde mutasyon ve translokasyon saptanmadı. Hastaya indüksiyon tedavisi olarak HyperCVAD kemoterapi rejimi a kolu uygulandı. Kontrol kemik iliği biyopsisinde refrakter hastalık olması nedeniyle FLAG-İDA kurtarma kemoterapisi verildi. Kemoterapi sonrası hastalık remisyonda olarak değerlendirildi. Hastanın dispne, ortopne şikayetlerinin olması üzerine yapılan ekokardiyogramda (EKO) EF%25 olarak raporlandı. Hastanın kemoterapisine ara verildi ve kalp yetmezliği tedavisi düzenlendi. 2 hafta içinde kalp yetmezliği bulguları iyileşen hastanın kontrol EKO'da EF normal olarak raporlandı. Antrasiklin ve diğer klasik kemoterapilerin kardiyak yan etkilerinden dolayı hastaya 2 kür Blinatumomab tedavisi verildi. Hastada tedavi döneminde skalp bölgesinde kırmızı, kaşıntısız, ciltten kabarık lezyonlar oluştu. Biyopsi yapıldı ve sonucu lökemia kutis olarak sonuçlandı. Kontrol kemik iliği biyopsisi remisyon olarak değerlendirildi. Genetik analizde mutasyon saptanmadı. Hastaya HyperCVAD b kolu başlandı. Tedavi sonrası lezyonlarda regresyon mevcuttur. Hastaya akrabadışı donörden (9/10 uyumlu) Allojenik kök hücre nakli planlandı.

Sonuç: B hücreli ALL vakalarının %1-3'de cilt tutulumu görülmektedir. Lökemia kutis ile hastalık prognozu arasında ilişki tam aydınlatılamamıştır. Millot ve arkadaşları tarafından yayınlanan 15 hastalık seride kötü prognozla ilişkisi gösterilmiştir. Hem yüksek hem de düşük risk ALL vakalarında görülmektedir. Bundan dolayı lösemi hastalarında tanı anında, tedavi sırasında ve ya sonrasında ciltte oluşan lezyonlar detaylıca ele alınmalı, en kısa sürede biyopsi ile değerlendirilmelidir.

P25- REMİSYON SONRASI FARKLI FENOTİP VE GENOTİP İLE PROGRESE OLAN APL VAKASI

Sevgi Gülşen¹, Ayşe Yörük¹, Volkan Karakuş², Erdal Kurtoğlu³

¹Sağlık Bilimleri Üniversitesi Antalya Eğitim Araştırma Hastanesi İç Hastalıkları Kliniği

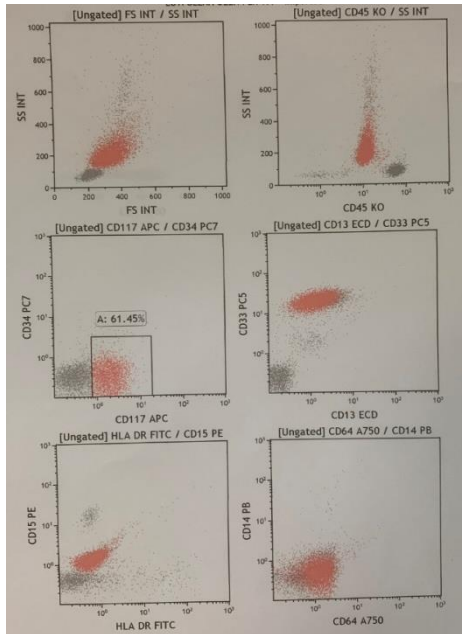
² Sağlık Bilimleri Üniversitesi Antalya Eğitim Araştırma Hastanesi Hematoloji Kliniği

³Şişli Kolan International Hospital Hematoloji Kliniği

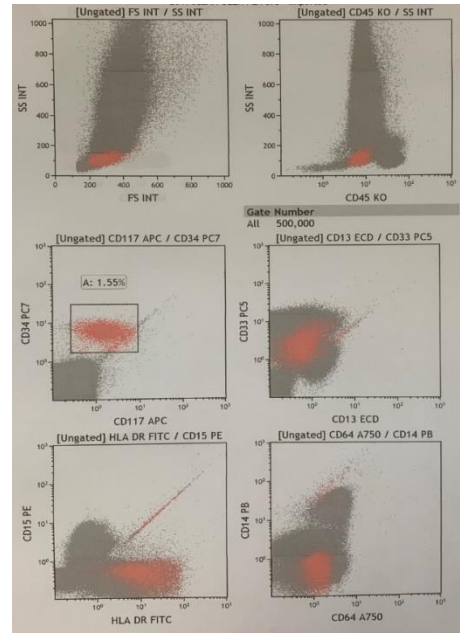
Giriş: AML yetişkinlerde görülen en sık akut lösemidir. AML myeloid öncü hücrelerin malign transformasyonunun bir sonucudur. APL karakteristik morfolojisi ve belirgin kanama diyatezi ve tedavi şekli ile diğer FAB morfolojik subgruplarından farklı bir yerdedir. 15. Kromozomdaki promyelocytic leukemia (PML) geni ile 17. Kromozomdaki retinoic acid receptor (RAR) alpha geni'nin translokasyonu bir füzyon protein ürünü yapar, bu durum t(15;17), polimerase chain reaction (PCR) kullanılarak kantitatif olarak takip edilebilir. Bu kromozomal bozukluk, hastalığa tanı koymak ve kesin moleküler remisyonu teyid etmekte kullanılır.

Vaka Sunumu: Hasta hematoloji polikliniğine halsizlik, dişeti kanaması nedeniyle başvurdu, pansitopenisi olan hastadan periferik yayma, anemi paneli ve viral markerlar istendi. Periferik yaymada promyelosit ve auer rod saptanması üzerine ki biyopsisi yapıldı. Periferik kan %61 blast %90 HLA DR -, CD34-, kemik iliği %80 blast PCR ise %100 t(15;17) pozitif saptandı. 3+7 indüksiyon tedavisi başlanan hastanın tedavi değerlendirmesinde t(15;17) %1.03 idi. ATRA ve HIDAC konsolidasyon tedavisi başlanan hastanın tedavi sonu değerlendirmesinde CD34+ HLA DR + blast + t(15;17) - FLT3 -ITD NPM-1 - saptandı. PY %25 blast Ki %20 blast flow sitometri %1.7 blast saptanan ve periferik yayma ve kemik iliğinde t(15,17)- saptanan hasta relaps kabul edilerek FLAG tedavisi başlandı. Hastanın tedavi sonrası fenotipik ve genotipik değerlendirmelerde farklılaşma göstermesi APL de nadir gerçekleşen bir olay olup, vakamızı bu amaçla sunmaktayız.

Şekil 1-başvuru flow sitometri



Şekil 2-relaps flow sitometri



ONKOLOJİ SÖZEL BİLDİRİLERİ

S1- TELOMERAZ İNHİBİTÖRÜNÜN TİROİD KANSERİ HÜCRELERİNDE HIPPO YOLU BİLEŞENLERİ ÜZERİNDEKİ ETKİLERİ

Maryam Sabour Takanlou¹, Leila Sabour Takanlou¹, Bakiye Göker Bağca¹, Neslihan Pınar Özateş¹, Çığır Biray Avcı¹

¹Ege Üniversitesi, Tıp Fakültesi, Tıbbi Biyoloji AD, İzmir

Amaç: Telomeraz, birçok sinyal yolunu değiştirerek etki edip; hücre proliferasyonu, tümörün korunması ve terapi direncinde kritik bir role sahiptir. TERT ekspresyonunun yukarı regülasyonu ve bunun sonucundaki telomeraz aktivitesi, tiroid kanseri de dahil olmak üzere malignitelerin büyük çoğunluğunda meydana gelmektedir. Hippo yolağın efektörü olan Yes-associated protein (YAP), İnsan Telomeraz Ters Transkriptaz (hTERT) ifadesini düzenler. YAP1'in ifadesi veya fizyolojik aktivasyonu hTERT ifadesini artırırken YAP1'in susturulması hTERT ifadesini azaltır. Hippo sinyal yolağı büyümeyi engeller ve hücre proliferasyonu, hücre ölümü ve hücre farklılaşmasında rol oynar. Temel bileşeni olan YAP1, transkripsiyonel düzenleyicisi olarak kanserin oluşumu ve gelişiminde rol oynamaktadır. YAP1'in artan ekspresyonu ve/veya nükleer birikimi tiroid kanseri dokularında ve hücre hatlarında tanımlanmıştır. Çalışmalar, YAP1'in tümör ilerlemesinde ve RAF kinaz inhibitörlerine dirençte rol oynadığını göstermiştir. 2-[(E)-3-Naphtalen-2-yl-but-2-enoylamino]-benzoic asit (BIBR1532) en çok çalışılan telomeraz inhibitörlerinden biridir ve TERC ve TERT telomeraz bileşenlerini hedef almaktadır.

Yöntem: Bu çalışmada, BIBR1532'nin SW-1736 tiroid kanseri hücrelerinde Hippo sinyal yolağı ile ilgili genlerin ekspresyonu üzerindeki etkisinin araştırılması amaçlanmıştır. BIBR1532'nin sitotoksik etkisi, SW-1736 hücre hatlarında WST-1 testi kullanılarak belirlenmiştir. Hippo sinyal yolağı ile ilgili gen ekspresyon değişikliklerini belirlemek için, BIBR1532 ile tedavi edilmiş SW-1736 hücrelerinden ve doz uygulanmayan kontrol hücrelerden total RNA izole edilmiştir. cDNA sentezi için ters transkripsiyon protokolü uygulanmıştır ve gen ifadeleri RT-qPCR ile değerlendirilmiştir.

Bulgu: SW-1736 hücre hatları için IC50 değerleri 72. saatte 39.55 µM olarak tanımlandı. BIBR1532 tedavisi, SW-1736 hücrelerinde YAP1 (1,5 kat), TEAD1 (2,17 kat), TEAD2 (1,38 kat) ve JAK2 (2,6 kat) genlerinin ekspresyonunda kontrol grubuna göre azalmaya neden olmuştur.

Sonuç: Sonuçlarımız, YAP1 ve hTERT ekspresyonunun BIBR1532 ile inhibisyonunun tiroid kanserinde tümör ilerlemesinin baskılanmasına katkıda bulunabileceğini göstermektedir.

S2- ONKOJENİK SİNYAL İLETİM YOLAĞI JAK/STAT' IN REGÜLASYONUNDA CİRCRNA'LARIN ÖNEMİ

Besne Çelik¹, Güray Saydam², Burçin Tezcanlı Kaymaz³

¹Ege Üniversitesi Tıp Fakültesi Tıbbi Biyoloji, ²Ege Üniversitesi Tıp Fakültesi İç Hastalıklar Anabilim Dalı, ³Ege Üniversitesi Tıp Fakültesi Tıbbi Biyoloji Anabilim Dalı

Amaç: Dairesel RNA (circRNA), bir genin bir veya daha fazla eksonunun ve RNA kaynaklı susturma kompleksi varlığında 5' başlık veya 3' Poli A kuyruğu olmayan kovalent olarak kapalı döngü yapıları ile karakterize edilen, endojen kodlanmayan bir moleküldür. Dairesel dizinin oluşumu her iki tarafındaki tamamlayıcı intron dizilerine bağlıdır. Sıralama teknolojilerindeki ve biyoenformatik araçlarındaki son gelişmeler, circRNA'ların sürekli genişleyen türleri ve biyolojik işlevleri alanına doğrudan yol açmıştır. Teknolojik gelişmelere paralel olarak, insan hastalığının biyobelirteçleri olarak kullanımları da dahil olmak üzere circRNA'ların pratik uygulamaları ortaya çıkmıştır. CircRNA, miRNA için bir sünger görevi görür ve transkripsiyonel düzenleyici veya potansiyel biyobelirteç rolünü oynar. Giderek artan sayıda çalışma, circRNA'ların insan hastalıklarında hücre canlılığı, hücre istilasında, hücre göçünde, anjiyogenez, tümörjenez gibi biyolojik süreçlerde kritik roller oynadığını ve biyobelirteçler ve terapötik hedefler olarak büyük potansiyel gösterdiğini göstermektedir. Ayrıca, birçok çalışma, circRNA'ların farklı miRNA süngerleri olarak hareket ederek ve doğrudan protein kodlayan genleri hedef alarak hücre büyümesine, anjiyogeneze, sınırsız replikasyon potansiyeline ve kanser istilasına ve metastazına katkıda bulunabileceğini ortaya koymuştur. Onkojenik yollarda circRNA'ların ortaya çıkan rolleri, kanser patogenezinin ayrıntılı moleküler çalışmaları için yeni bakış açısı sunmaktadır ve aynı zamanda yenilikçi terapötik stratejiler tasarlamak için yeni fırsatlar sunmaktadır.

Bulgu: Gen ekspresyonu düzenleyici ağda kritik bir bağlantı olarak, circRNA moleküllerinin, insan kanserlerinde dahil olmak üzere çeşitli patolojik süreçlerde yer almaktadır. Bu süreçte çeşitli sinyal yollarını düzenleyerek hücre bölünmesi, hücre ölümü ve tümör oluşumu gibi süreçlerin oluşumunu inhibe veya teşvik etmektedir. Bu süreçte, tümör oluşumunda rol alan JAK/STAT sinyal yolağının circRNA'lar üzerindeki araştırmaları sınırlıdır. Yapılan çalışmalarda, JAK/STAT ile ilişkili bazı circRNA'lar bulunmuştur. circSPARC, kolektoral kanser ile ilişkili olarak işlev gören bir circRNA'dır. circSPARC STAT3 aktivasyonunu artırmak için miR-485-3p'yi süngerleyerek JAK2 ifadesini yukarı regüle etmektedir. Bu süreçte JAK2/STAT3 sinyal yolu, circSPARC'ın kolektoral kanser gelişimi üzerinde teşvik edici etkisine aracılık etmektedir. Bununla birlikte, circSPARC, JAK2 mRNA ifadesini artırarak JAK2'nin p-JAK2' ye otofosforilasyonunu desteklemektedir. Dolayısıyla bu da STAT3 ifadesini değiştirmeden p-STAT3 bir artışa neden olmaktadır. Bir başka circRNA olan circCDK13'ün karaciğer dokularında ve hücre dizilerinde eksprese edilmektedir. circCDK13'ün aşırı ekspresyonu, JAK/STAT ve PI3K/AKT yollarının aracılık ettiği karaciğer kanseri hücre proliferasyonunu, göçünü, istilasını ve tümör oluşumunu baskılamaktadır. Bu süreçte, karaciğer kanserinde biyobelirteç olarak araştırılmaktadır. Glioma dokularında ve hücre dizilerinde circTLK1 yukarı regüle edilir. circTLK1 aşağı regülasyonu glioma hücre ilerlemesini inhibe etmektedir ve in-vivo şeklinde hücre büyümesini bastırmaktadır. circTLK1'in yukarı ve aşağı regülasyon mekanizmalarının araştırılması, PBX2'nin aracılık ettiği circTLK1'in, miR-452-5p/SSR1 eksenini aracılığıyla JAK/STAT sinyalini etkinleştirerek glioma ilerlemesini şiddetlendirdiği ortaya çıkarılmıştır. Dolayısıyla, circTLK1 miR-452-5p/SSR1 eksenini aracılığıyla glioma gelişimini desteklemek için JAK/STAT sinyalini düzenlemektedir. Bu süreçte, glioma tanı ve tedavisi için terapötik hedefleri sağlamaktadır. Bir diğer çalışmada circRNA NRIP1, PTK tümör dokularında ve hücre dizilerinde yukarı regüle edilmektedir ve circRNA NRIP1, papiller tiroid karsinomu hücre çoğalmasını, hücre istilasını ve apoptozu hızlandırmaktadır. Daha da önemlisi circRNA NRIP1, P38 MAPK ve JAK/STAT yollarını modüle etmek için miR195-5p süngerler ve bu sinyal yollarını düzenleyerek apoptozu engellerken, PTK hücrelerinin çoğalmasını, istilasını ve tümör büyümesini hızlandırarak PTK ilerlemesini desteklemektedir.

Sonuç: Bu süreçte, yapılan çalışmalar ışığında circRNA'lar JAK/STAT sinyal yolunu düzenleyerek, çeşitli kanser dokuların potansiyel olarak tanısal, prognostik biyobelirteç ve terapötik bir hedef olarak hizmet edileceği düşünülmektedir.

S3- METASTATİK MİDE KANSERLİ HASTALARIN LOKALİZYONLARINA GÖRE HER2 POZİTİF ORANLARI:TEK MERKEZ DENEYİMİ

Özge Deniz Karaca¹,Mustafa Karaca¹

¹Antalya Eğitim ve Araştırma Hastanesi

Amaç: Her2 pozitif mide kanserli hastalarda, transtusumab'ın klinik etkinliğinin gösterilmesiyle, her2 pozitif hasta gurubu farklı bir alt gurup olarak değerlendirmektedir. Bu çalışmada amacımız Her2 Pozitif mide kanseri hastalarının mide bölgesindeki lokalizasyonlarına göre her2+ oranını saptamak

Yöntem: Antalya Eğitim ve Araştırma Hastanesi , medikal onkoloji kliniğinde tedavi gören ve 2017- 2021 tarihleri arasında takip edilen, uygun kriterlerdeki 14 hastanın verileri retrospektif olarak toplandı. Her 2 pozitifliği ile yaş, tümör yerleşim yeri, histopatolojik alt tip, lenfovasküler ve perinöral invazyon ile olan ilişkisi X2 testi kullanılarak değerlendirildi.

Bulgu: Ortalama yaş 58(29–70) olarak saptandı. Her2 pozitif hastaların tümü erkek hasta ve ECOG performans statusu 0 olarak saptandı. Her2 pozitif hastalarında tümör yerleşimi ve histopatolojik özellikleri sırasıyla; mide kardial 2(%14), fundus 4(% 29), korpus 8(%57) ve 6(%43) hastada taşlıyüzük hücreli, 8 hastada(%53) adenoca saptandı, ayrıca 4(%29) hastada diffüz tip, 10(%71)hastada intestinal tip mide kanseri saptandı. Her2 pozitif hastalarında; Lenfovasküler invazyon 12 hastada(%86), perinöral invazyon(%86) sırasıyla görüldü.

Sonuç: Bu çalışmada Her 2 pozitif hastaların klinipatolojik özelliklerini paylaştık. Fakat vaka sayı ve takip süresi yeterli değildir. Her 2 pozitif hastalarının ülkemizde ki histopatolojik özelliklerinin ortaya konması ve transtusumab etkinliğinin belirlenmesi için çok merkezli ve uzun dönem takip süreli gereken veri toplama ve paylaşımı gerekmektedir.

S4- OVCAR-3 OVER KANSER HÜCRELERİNDE BOR MİNERALİNİN SİTOTOKSİSİTE VE APOPTOZ ÜZERİNE ETKİLERİ

Ayshan Gulmalıyeva¹, Nur Selvi Günel¹, Çığır Biray Avcı¹, Neslihan Pınar Özateş¹, Bakiye Göker Bağca¹, Latife Merve Oktay¹

¹Ege Üniversitesi

Amaç: Over kanseri dünyada, kadınlarda en sık görülen yedinci kötü huylu kanserdir ve kanserler arasında sekizinci ölüm nedenidir. Over kanserinin erken teşhisi başarılı tedavi için bir fırsat sağlar; ancak erken evrede semptom olmaması nedeniyle hastalık nadiren erken evrede teşhis edilir. Bor doğal elementtir. İnsan diyetinde ve mevcut çalışmalar da bor ve türevleri; hücre sinyalizasyonunun ve biyokimyasalın etkilenmesini içeren çoklu yönler aracılığıyla antikanser olabilir. Gelecekte kanser tedavisinde birçok yeni ajanın kullanılması beklenmektedir. Bu yeni ajanlardan biri de Bor elementi ve Bor orijinli bileşiklerdir. Çalışmanın amacı Bor bileşikleri ile muamele edilen ve edilmeyen over kanser OVCAR3 hücre hattında, kanser hücrelerinin proliferasyon, sitotoksiste, yaşam/ölüm (apoptozis) durumları karşılaştırılacaktır.

Yöntem: OVCAR3 hücrelerin canlılıkları tripan mavisi boyama testi ile kontrol edilmiştir. Dab ve EGCG'nin sitotoksik etkisi WST – 1 testi ile gerçekleştirilmiş ve apoptotik etkisi Annexin V yöntemi kullanılarak belirlenmiştir.

Bulgu: İleri moleküler analizlerde ekilmek üzere OVCAR3 hücrelerin ml'deki optimum konsantrasyonu proliferasyon deneyi ile hesaplanmıştır. Mililitrede 1x1000000 hücre ile seri dilüsyonlar yapılarak deney kurulmuştur. Hücre canlılığını belirlemek üzere WST –1 yöntemi uygulanmıştır. Multiskan FC (Thermo) mikropilaka okuyucusu kullanılarak formazan boya oluşumunun kantitatif değeri 450 ve 620 nm'de fotometrik olarak ölçülmüştür. Excel yazılımı kullanılarak sonuçlar analiz edilmiştir. Hücre konsantrasyonu kuyucuk başına 1 x 10000 hücre olarak belirlenmiştir. Etken madde içermeyen hücreler kontrol grubu olarak alınmıştır. Deneyler, kuyucuk başına 1x10000 hücre gelecek şekilde üçlü tekrarlar ile kurulmuştur. Hücre canlılığının yarısını inhibe eden konsantrasyon olarak tanımlanan IC50 dozları hesaplanmıştır. Sitotoksiste deneyleri için OVCAR-3 hücreleri 100 µl besiyeri içerisinde kuyucuk başına 1x10000 hücre olacak şekilde 96 kuyucuklu plakalara 3'lü tekrarlar şeklinde ekilmiştir. Daha sonra hücrelere 1,5-3-6-9-12-15-20 mM konsantrasyonlarda suda çözülen disodyum pentaborat dekahidrat (DPD) eklenmiştir. 24., 48. ve 72. saatlerde her bir kuyucuğa 10 µl WST-1 solüsyonu eklenerek 4 saat sonunda mikro plaka okuyucuda 450 nm absorban ve 620 nm referans aralığında okuma yapılmıştır. Elde edilen absorban değerleri kullanılarak % sitotoksiste değerleri hesaplanmıştır. DPD'nin OVCAR3 hücreleri üzerindeki IC50 değerleri: 24.saatte: 3,2 mM; 48.saatte: 1,4 mM; 72.saatte: 1,5 mM olarak bulunmuştur. OVCAR3 hücre hattına, belirlenen IC50 dozlarda DPD maddesi 48 saat uygulaması sonrası kontrole göre apoptoz artışları akım sitometri cihazı ile değerlendirilmiştir. Etken madde uygulanmamış hücreler kontrol grubu olarak kullanılmıştır. 6 kuyucuklu plakalara her bir kuyucuğa 2x100000 hücre / ml olacak şekilde apoptoz deneyleri kurulmuştur. Akım sitometri analizine göre; kadranın sol alt kısmında boyanmayan canlı hücreler, sağ alt kısımda Annexin V pozitif PI negatif boyanan erken apoptoza giden hücreler, sağ üst kısımda nekroza yönelmiş geç apoptoza giden hücrelerin oranları gösterilmektedir. Sol üst kısımda ise PI pozitif boyanan nekrotik hücreler yer almaktadır. OVCAR3 hücrelerinde Annexin V yöntemi uygulanmış akım sitometri analiz sonuçları değerlendirildiğinde; DPD uygulamasında apoptoz oranı %9 olarak bulunmuştur. Kontrol grubuna göre karşılaştırıldığında DPD uygulanan hücrelerde 2,1 kat apoptozun indüklendiği görülmüştür.

Sonuç: Çalışmamızın analiz sonuçlarına göre, DPD'nin sitotoksik etki süresi 48 saat olarak tespit edilmiş olup IC50 dozu 1,4 µM bulunmuştur. OVCAR3 hücre hattında DPD maddesi ilk defa uygulanmıştır. Annexin V yöntemi ile DPD'nin kontrole göre apoptozu 2,1 kat indüklediği gösterilmiştir.

S5- İLERİ EVRE BAŞ BOYUN KANSERLİ GERİATRİK HASTALARIN DEMOGRAFİK VE KLİNİK ÖZELLİKLERİ, SAĞ KALIMI ETKİLEYEN FAKTÖRLER

Nail Paksoy¹,Ferhat Ferhatoğlu²,Mert Başaran¹

¹İstanbul Üniversitesi Onkoloji Enstitüsü, Tıbbi Onkoloji Bilim Dalı, ²Bahçeşehir Çam ve Sakura Şehir Hastanesi, Tıbbi Onkoloji Kliniği, İstanbul

Amaç: Baş ve boyun kanseri (BBK) tüm kanserler içerisinde 5. en sık kanserdir. Sıklıkla 50-70 yaş arasında görülmekle birlikte yaklaşık %25 i 65 yaş üstü hastalarda görülmektedir. Rekürren ve/veya metastatik skuamöz hücreli baş boyun kanserlerinin (RM-SHBBK) prognozu kötü olarak kabul edilir. Toplam sağkalım (SK) hastaya/hastalığa bağlı faktörlere göre değişmekle birlikte genellikle 6-12 ay arasındadır. Ortalama yaşam beklentisinin artması ve yaşlı popülasyon sayısındaki artış ile ileride yaşlı hastalardaki BBK'lerinin sayı ve oran olarak artacağı düşünülmektedir. Bu çalışmada İleri Evre Baş Boyun Kanserli Geriatrik Hastaların Demografik ve Klinik Özellikleri, Sağ Kalımı Etkileyen Faktörleri araştırmayı amaçladık.

Yöntem: Ocak 2015-Aralık 2020 tarihleri arasında İstanbul Üniversitesi Onkoloji Enstitüsünde RM-SHBBK tanısıyla tedavi edilen geriatrik yaştaki (65 yaş üstü) 25 hasta retrospektif olarak incelenmiştir. Hastaların klinik ve demografik özellikleri, laboratuvar bulguları, tedavileri, sağ kalımları ve sağ kalımla ilişkili olabilecek faktörler araştırıldı. İstatistiksel analiz için SPSS v.25, sağ kalım analizleri için Kaplan-Meier ve Cox-regresyon analizleri kullanıldı.

Bulgu: Çalışmaya 25 hasta dahil edildi. Hastaların %72'si erkekti ve ortalama tanı yaşı 69'du. En sık primer tümör yerleşim bölgeleri larenx %52 ve oral kavite %36 idi. Hastaların %28'inde lokal nüks, %72 sinde uzak metastaz vardı. En sık uzak metastaz bölgesi akciğerdi (%77). Hastaların %52'si sistemik tedavi olarak EXTREME rejimi (sisplatin, 5-FU, setuximab) alırken, %48'i konvansiyonel kemoterapi ile tedavi edildi. Tedavi izleminde medyan progresyonsuz SK (PSK) 2.7 (1.5 – 3.9 ay) medyan genel SK (GSK) 8.9 (6.5 – 11.3 ay) bulunmuştur. EXTREME rejimi ile tedavi edilen hastalarda GSK:12,5 ay iken konvansiyonel kemoterapi alan hastalarda GSK:8,6 ay idi. Ancak istatistiksel olarak her iki grupta anlamlı fark yoktu (p=0,308).

Sonuç : M-SHBBK mevcut tüm tedavi seçeneklerine rağmen yüksek mortalite ile seyreder. Tedavisinde sistemik tedavi ile uygun palyatif bakım en etkili yöntemdir. Malignitesi olan yaşlılarda tedavi kararı alınırken onkolojik değerlendirmenin yanında tam bir geriatrik değerlendirme yapılması olmazsa olmazdır. Değerlendirme sonucunda hasta iyi bir performansa ve genel duruma sahip ise küratif amaçlı tedavi verilmeli, genç yaş grubunda uygulanan tedavi modaliteleri aynen uygulanmalıdır. Çalışmamız az hasta grubuyla yapılmasına rağmen numerik de olsa EXTREME rejimi ile tedavi edilen hastaların sağ kalımlarının uzun olması dikkat çekiciydi. Bu konuda daha çok hasta grubuyla çok merkezli prospektif çalışmalara ihtiyaç vardır.

S6- BELİRGİN LÖKOSİTOZ OLMASIZIN TANI ALAN KRONİK MİYELOİD LÖSEMİDE İZOLE TROMBOSİTOZ

Vedat Aslan¹,Güleycan Parça²,Volkan Karakuş¹,Erdal Kurtoğlu³,Güray Saydam⁴

¹Sağlık Bilimleri Üniversitesi Antalya Eğitim ve Araştırma Hastanesi Hematoloji Kliniği, ²Sağlık Bilimleri Üniversitesi Antalya Eğitim ve Araştırma Hastanesi Dahiliye Kliniği, ³Kolan Hastanesi Hematoloji Kliniği, ⁴Ege Üniversitesi Tıp Fakültesi Hematoloji Kliniği

Amaç: Kronik miyeloid lösemi (KML), miyeloproliferatif neoplazm türlerinden biridir. KML'li hastalar çoğu durumda tanı anında asemptomatiktir ve sadece rutin kan testlerinde bulunan anormallikler üzerine tesadüfen saptanır. Tipik olarak Periferik kanda olgunlaşmamış granülositler, bazofili ve eozinofili ile birlikte lökositoz ile kendini gösterir, ancak nadiren izole trombositoz ile de tanı alabilir. Trombositozu olan ve lökositozu olmayan ve ET olarak yanlış teşhis edilebilecek bir KML hastaları alt grubu olduğunu, tanının atlanabileceğinin altını çizmeyi amaçladık.

Yöntem: Antalya Eğitim ve Araştırma hastanesinde PH(+) KML tanısı almış ,18 yaş ve üzerinde olan , lökositozu olmadan trombositoz ile tanı alan hastalar retrospektif olarak taranmıştır. Tedavi sırasında, tedavinin 3. ayında, 6. ayında, 12. ayında yanıt değerlendirilmesi kontrol edilmiştir.

Bulgu: İlk olgu, yüksek trombosit sayısı (1.127.000/mm³) nedeniyle sevk edilmiş.WBC sayımı normaldi. Klinik tromboz öyküsü ve splenomegali yoktu. JAK2 mutasyon testi negatif , hidroksiüre başlanıp ET ile takip edilen bir hastaydı. Takiplerinde plt sayısı 311.000/mm³ 'e geriledi. Başlangıçta bazofilisi de mevcuttu. Bcr-abl kopya sayısı (PCR-IS): %25,8 tespit edildi. Hastaya imatinib 400 mg/gün başladık. 3. Ayda bcr-abl kopya sayısı (PCR-IS): % 9,27 saptandı. 6. Ayda PCR-IS 0,001 saptandı.12. Ayda kontrol PCR-IS negatif geldi. İkinci olgu, yüksek trombosit sayısı (647.000/mm³) nedeniyle başvuran 25 yaşında kadın hastadır. WBC sayımı normaldi ve JAK-2 mutasyon testi negatifti, bu nedenle Esansiyel Trombositoz için CALR ve MPL mutasyonlarını aradık ve sonuçlar negatifti. Eski hastanın deneyiminden yola çıkarak lökositoz olmamasına rağmen bcr-abl'yi PCR-IS ile test ettik ve sonuç pozitif çıktı (PCR-IS : %5,23 tespit edildi.).Kemik iliği biyopsisinden sonra imatinib tedavisine başladık. Sitogenetik analizde Philadelphia kromozomu pozitif. Bir ay sonra trombosit sayısı normal seviyeye düştü. Üç ay sonra PCR-IS değeri %0.45'e düştü.6. ve 12. Ayda PCR-IS negatifti. Üçüncü olgu, 64 yaşında kadın hasta trombosit sayısı yüksek (1.127.00/mm³) olması nedeniyle sevk ediliyor. Wbc sayısı 9.500, bazofili (0.56) olan hastanın JAK-2 mutasyonu negatif geldi. Hastaya Hidroksiüre tedavisi başlandı. Bcr-abl'yi PCR-IS ile test ettik ve sonuç pozitif çıktı (NCN-IS : %7.3 tespit edildi.) Hidroksiüre kesilip İmatinib tedavisi başlandı. 3. Ayda IS-PCR: % 0,05'e düştü. 6. Ve 12. Ayda bakılan PCR-IS negatifti, trombosit ve lökosit sayısı normal aralıklardaydı.

Sonuç: Burada belirgin lökositozu olmayan, belirgin trombositozu olan üç KML hastasını sunduk. Hastalar benzer klinik bulgulara sahipti, splenomegali yoktu, tromboz yoktu. Hepsinde minimal bazofili vardı , periferik yayma bulguları normaldi. Hepsi imatinib tedavisine çok iyi yanıt verdi. ET olarak ortaya çıkan KML hastalarının nadir görülmesine rağmen, ilk hastadan edindiğimiz deneyim nedeniyle diğer hastalara da KML tanısı kondu. WHO sınıflamaları ET tanısı için bcr-abl negatifliğine ihtiyaç duyar. Bu üç hastanın deneyimi ile tüm ET hastalarını bcr-abl için test etmeyi öneriyoruz.

S7- KOLOREKTAL KANSERLİ HASTALARDA MİKROSATELLİT İNSİTABİLİTENİN KLİNİKOPATOLOJİK SONUÇLARI

Levent Emirzeoğlu¹

¹Sultan Abdülhamid Han Eğitim ve Araştırma Hastanesi Tıbbi Onkoloji Kliniği

Amaç: Mikrosatellit insitabilite sporadik kolorektal kanserlerin yaklaşık %15'inde tespit edilmektedir. Mikrosatellitler, 1 ila 10 baz çifti uzunluğunda tekrarlayan DNA dizileridir. Tipik olarak 5 ila 50 kez tekrarlanırlar ve insan genomu boyunca yaygın bir şekilde dağılırlar. Tekrarlanan yapıları nedeniyle replikasyon hatalarına ve mutasyonlara daha elverişlidirler ve oluşan hatalar DNA mismatch (hatalı eşleşme) onarım sistemi tarafından düzeltilir. Kolorektal kanser gelişiminin en önemli mekanizmalarından biri genomik insitabilitedir. Mikrosatellit belirteçler, genomik insitabilite oluşturan yollardan biri olan mikrosatellit insitabilitenin tespitinde kullanılırlar. bu çalışmanın amacı kolorektal kanserli hastalarda mikrosatellit insitabilitenin klinikopatolojik veriler ve sağkalım sonuçları ile ilişkisini belirlemektir.

Yöntem: Çalışmaya kolorektal kanser tanısı konan ve hastanemizde 2010-2017 tarihleri arasında opere edilen 214 hasta dahil edildi. Mikrosatellit insitabilite tespitinde floresan pentaplex PCR yöntemi kullanıldı. Promega MSI Analysis System, Version 1.2 kiti kullanarak 5 mikrosatellit belirtecin (NR-21, BAT-25, MONO-27 BAT-26 ve NR-24) termal döngü cihazında PCR ile amplifikasyon işlemi gerçekleştirildi. Floresan işaretli PCR ürünleri ABI-3730 (48 kapiller) otomatik sekanslama cihazında kapiller elektroforez yöntemi ile tespit edildi ve boyutlandı. Herbir marker için normal ve tümör genotipleri karşılaştırıldı. Mikrosatellit belirteçlerinin ≥ 40 'ının değiştirildiği (5 üzerinden ≥ 2) numuneler MSI- High ve diğerleri MSI-Low olarak sınıflandırıldı.

Bulgu: Hastaların %88,3'ünde (n=189) MSI-L, %11,7'sinde (n=25) ise MSI-H varlığı saptandı. MSI-H grupta median çıkarılan lenf nodu sayısı, median çıkarılan tümör çapı ve sağ kolon yerleşimi daha fazlaydı. MSI-L grupta ise grad III diferansiyasyon, lenf nodunda ekstrakapsüler invazyon varlığı anlamlı olarak yüksekti. Hastaların %2'sinde (n=4) lokal nüks, %13,1'inde (n=26) sistemik nüks görüldü ve hastaların 5 yıllık hastalısız sağkalım oranı %79,9 olarak hesaplandı. İstatistiksel olarak anlamlı olmamakla beraber MSI-L grupta sistemik nüks ve mortalite daha fazlaydı. Çalışmaya dahil edilen 214 hastanın 33'ünde ölüm görüldü ve 5 yıllık genel sağkalım oranı ise %67, kanser spesifik sağkalım ise %79,2 olarak hesaplandı. İstatistiksel olarak anlamlı olmamakla beraber MSI-L grupta sistemik nüks ve mortalite daha fazlaydı.

Sonuç: Kolorektal kanserlerde MSI-L durumu bilinen bazı kötü prognostik faktörler ile birliktedir ve bu durum sistemik nüks ve mortalite oranlarını arttırmaktadır.

ONKOLOJİ POSTER BİLDİRİLERİ

P1- STAUPRİMİDE ve DZNep AJAN KOMBİNASYONUNUN MEME KANSERİ HÜCRE HATLARI ÜZERİNDE SİTOTOKSİK ETKİLERİNİN KARŞILAŞTIRILMASI

Çağlar Çelebi¹, Çağla Kayabaşı¹, Besra Özmen Yelken¹, Aycan Aşık¹, Röya Gasımlı¹, Sunde Yılmaz Süslüer¹, Tuğçe Balcı Okcanoğlu², Çığır Biray Avcı¹, Cumhur Gündüz¹

Giriş: Kompleks bir kanser türü olan meme kanseri, dünyada kadınlarda görülme sıklığı birinci ve kansere bağlı ölümlerde ikinci sıradadır. Meme kanseri dahil pek çok kanser türünün gelişimi ve prognozunda Myc geninin önemli bir rolü bulunmaktadır. Terapötik hedef olarak stauprimide embriyonik kök hücrelerde NME / NM23 nükleosit difosfat kinaz 2 (NME2) nükleer lokalizasyonunu inhibe ederek c-MYC ekspresyonunu baskılar. DZNep, küresel bir metiltransferaz inhibitörüdür. DZNep'in gen aktivasyonu, H3K27me3'te azalma ve farklı kanser hücrelerinin büyümesinin inhibisyonu üzerindeki etkisi, *EZH2*'nin inhibisyonunun, diğer histon metiltransferazların inhibisyonundan daha önemli olduğunu göstermektedir.

Amaç: NME2 nükleer lokalizasyon inhibitörü olan Stauprimide'in ve metiltransferaz inhibitörü olan DZNep'in 1:1 oranında kombinasyonunun lüminal A meme kanser hücre hattı MCF-7, triple negatif meme kanser hücre hattı MDA-MB-231, meme kanser kök hücresi (BCSC) ve normal meme epiteli MCF-10A hücre hatları üzerindeki antiproliferatif ve sitotoksik etkilerinin araştırılması amaçlanmıştır.

Yöntem: Çalışma kapsamında lüminal A meme kanser hücre hattı MCF-7, triple negatif meme kanser hücre hattı MDA-MB-231, BCSC ve normal meme epiteli MCF-10A hücre hattı kullanılmıştır. Stauprimide ajanının hücre hatları üzerindeki sitotoksik etkileri Gerçek Zamanlı Hücre Analiz Sistemi-xCELLigence (RTCA-SP) sistemi ile belirlendi. Calcusyn yazılımında ED₅₀ dozları ve kombinasyon indeksi (CI) saptandı.

Bulgular: Kombinasyonun 72. saatte, lüminal A meme kanser hücre hattı-MCF-7 için ED₅₀ 1,36 µM CI 0.671 sinerjizm, triple negatif meme kanser hücre hattı-MDA-MB-231 için ED₅₀ 0,36 µM CI 0.134 güçlü sinejizm, meme kanser kök hücresi için ED₅₀ 7,90 µM CI 0.440 sinerjizm, normal meme epiteli MCF-10A hücre hattı üzerinde 51,66 µM CI 1.019 additif olarak saptandı. Kombinasyonun, östrojen bağımlı – bağımsız meme kanseri hücreleri ve meme kanser kök hücreleri üzerinde yüksek sitotoksik etkiye sahipken, normal meme epitel hücrelerine karşı sitotoksitesinin düşük olduğu belirlendi.

Sonuç: Sağlıklı hücrelere zarar vermeden meme kanser hücrelerini hedefleme potansiyeli açısından umut vericidir. İn-vivo ve faz çalışmalarının ardından kullanılacak olan kombine teröpatik tedavilerde fayda sağlanacağı ön görülmektedir.

P2- TROMBOSİTOPENİ VE DERİN HİPOKALEMİ İLE PREZENTE OLAN KÜÇÜK HÜCRELİ AKCİĞER KANSERİ OLGUSU

Ayşe Nur Cengiz¹, Harun Akar¹

¹SBÜ İzmir Tepecik Eğitim ve Araştırma Hastanesi, İç Hastalıkları ABD

Amaç: KHAK kemoterapi, immunoterapi ve radyoterapiye yüksek yanıt veren, kısa sürede ikiye katlanabilen bir kanser türüdür. Ektopik ACTH salınım sendromu nöroendokrin tümörlerde saptanabilen paraneoplastik bir süreç olup. KHAK'li vakaların %2-5'ne eşlik eder (1). Hastalarda hipokalemi, hiperglisemi ve metabolik alkaloz görülür.

Yöntem: Derin hipokalemi, metabolik alkaloz ve trombositopeni ile başvuran ve kemik iliği biyopsisiyle küçük hücreli akciğer kanseri (KHAK) tanısı alan olgumuzu sunuyoruz.

Bulgu: Hipertansiyon için telmisartan-hidroklorotiyazid kullanan 58 yaşında erkek hasta acil servise 1 aydır olan diyare, sırt ağrısı ve halsizlik ile başvurdu. 1 hafta önce dış merkezde kan şekeri 500 mg/dl üzeri, HbA1c % 6.3 saptanması üzerine insülin aspart ve pioglitazon başlanmış. Başvurusunda vital bulguları stabil, nazal kanül ile oksijen desteğinde saturasyonu 95 idi. Kan gazında pH: 7.55 , pCO₂: 33 mmHg, laktat 2.1mmol/L , bikarbonat 30.1 mmol/L. Laboratuvar bulgularıda potasyum: 1.97 mmol/l, glukoz: 211 mg/dl, AST:265 U/L, ALT: 213 U/L, Total bilirubin: 3.36 mg/dl, direkt bilirubin: 1.63 mg/dl CRP: 42 mg/L, prokalsitonin: 75 µg/L, hemogloblin: 10.4 gr/dl, lökosit 4600/uL, trombosit: 12.000/ uL idi. Periferik yaymasında trombositleri hemogram ile uyumluydu. Atipik hücre saptanmadı. Toraks ve batin BT'sinde her iki akciğer parankim alanlarında pansiner amfizem, sağ akciğer üst lob anterior segmentte 4 mm çaplı parankimal solid nodül, sağ majör fissürde kalınlaşma izlendi. Her iki akciğerde özellikle bazal segmentleri içine alan hava bronkogramları içeren konsolidasyon alanları ve buzlu cam dansiteleri izlenmekteydi. Bulgular radyoloji hekimi tarafından bronkopnömonik enfeksiyon lehine yorumlanmıştı. Karaciğer kubbesi düzeyinde silik sınırlı şüpheli hipodens alan izlenmekteydi. Hastanın kültürleri alındı. Balgam kültüründe Stenotrophomonas Maltophilia üremesi görüldü. Hastaya trimetoprim sulfametoksazol ve piperasilin-tazobaktam başlandı. Potasyum replasmanı yapıldı. Trombosit sayısı 30.000 U/l üzerine çıkarılmasının ardından kemik iliği biyopsisi yapıldı. Patoloji sonucunda hastaya küçük hücreli akciğer kanseri (KHAK) tanısı kondu.

Sonuç: Olgumuzun başvurusunda derin hipokalemisi ve metabolik alkalozu mevcuttu. Yakın zamanda diabetes mellitus tanısı konulmuştu. Zhou ve arkadaşlarının yaptığı çalışmada, KHAK'nin klasik başlangıç semptomu olmasa da diabetes mellitus tanısı alması sonrasında toraks görüntülemesi ve bronkoskopi sonrasında küçük hücreli akciğer kanseri tanısı alan 2 olguya yer verilmiştir. Bu hastalarda Ektopik ACTH salınımı ile ilişkili diabetes mellitus görülmüştür (2). Hiperkortizolemiye sekonder enfeksiyona yatkınlığın arttığı bildirilmiştir (3). Olgumuzda balgam kültüründe Stenotrophomonas maltophilia görülmesi, şiddetli bronkopnömoninin eşlik etmesi immunsupresyonu düşündürmektedir. Trombositopeni, KHAK'da ilk başvuruda olmayıp ileri evrelerde kemik iliği invazyonuna sekonder görülebilmektedir. Tanı konulması güç, komplike vakalarda kemik iliği patolojisi solid tümör metastazlarını saptamada oldukça yararlıdır (2). Olgumuzda hastanın tiyazid içeren diüretik kullanması, akciğer görüntülemesinde bronkopnömoni ile ilişkili bulguların olması başlangıçta KHAK'i ön tanılarda düşündürmemiş olup, ciddi trombositopeni nedeni septisemi ve hematolojik maligniteler açısından kuşku bulunmuştur. Etiyolojiyi saptamaya yönelik kontrastlı görüntüleme ve kemik iliği biyopsisi yapılmıştır. Yatışı takiben 3. gününde exitus olan olgunun patoloji sonucunun KHAK ile uyumlu saptanması üzerine tekrar değerlendirildiğinde yeni gelişen diabetes mellitus, hipokalemi hastada olası ektopik ACTH sendromunu düşündürmektedir.

P3- PROPOLİSİN KOLON KANSERİ VE SAĞLIKLI HÜCRE HATLARINDA SİTOTOKSİK VE VOLTAJ KAPILI SODYUM KANALI (Na_v 1.5) DÜZEYİNE ETKİSİ

Latife Merve Oktay^a, Burak Durmaz^b, Ayşe Çekin^a, Ayshan Ahadova^a, Hatice Kalkan Yıldırım^c, Eser Yıldırım Sözmen^b, Nur Selvi Günel^a

^aEge Üniversitesi Tıp Fakültesi, Tıbbi Biyoloji Anabilim Dalı İzmir;

^bEge Üniversitesi Tıp Fakültesi, Tıbbi Biyokimya Anabilim Dalı, İzmir

^cEge Üniversitesi, Mühendislik Fakültesi, Gıda Mühendisliği Anabilim Dalı, İzmir;

Amaç: GLOBOCAN 2020 verilerine göre kolon kanseri dünyada, en yaygın görülen kanserler arasında 3. sırada ve kansere bağlı ölümlerde 2.sırada yer almaktadır. Hastaların yarısından fazlası tanı konulduğunda bölgesel veya uzak metastaza sahiptir. Bu nedenle hastaların tanısının erken olması kadar yayılmasının önlenmesi de çok önemlidir. İyon kanallarının metabolik yeniden programlama, proliferatif potansiyelin sınırsız olması, apoptosis direnci, neo-anjiogenesis stimülasyonu, hücre migrasyonu ve invazivliğinde artış gibi mekanizmalar ile etkili olduğu çeşitli çalışmalarda gösterilmiştir. Yapılan in vivo ve in vitro çalışmalarda, pek çok kanserde (meme, serviks, kolon, prostat gibi) voltaj kapılı sodyum kanallarının (VGSC) ekspresyonunun artışı tümör büyümesi ile ilişkili olduğu rapor edilmiştir. VGSC metastazda rol oynayan hareket artışı (motilite), sekresyon, adezyon ve invazyon gibi pek çok hücre davranışını uyarılmaktadır. Voltaj kapılı sodyum kanalı Na_v 1.5'in erişkin ve neonatal türlerinin kolon kanserinde yüksek düzeyde eksprese edildiği gösterilmiştir. Propolisin kanserde anjiogenezin önlenmesi, apoptozisin indüklenmesi, hücre döngüsünün durdurulması, antiproliferatif etkilerinin olduğu bildirilmiştir. Propolisin içeriğinde 180'den fazla aktif içerik tanımlanmıştır. Bu çalışmada propolisin kolon kanseri üzerindeki sitotoksik etkisinin gösterilmesinin yanı sıra Na_v 1.5 düzeyleri aracılığıyla metastazı önlemedeki rolünün ortaya konulması amaçlanmıştır.

Yöntem: Propolis ekstraktı %20'lik etanolde çözülerek fenolik içeriği kromatografik olarak Waters® ACQUITY™ TQD tandem quadrupole UPLC-MS/MS (Waters, Milford, MA) sistemi kullanılarak belirlendi. Çalışmada invaziv kolorektal kanser hücre hattı SW-620 ve kontrol grubu olarak sağlıklı fibroblast hücre hattı WI-38 kullanıldı. Hücrelere 250-500 µg/ml aralığında 6 farklı konsantrasyonda propolis eklenerek 72 saat inkübasyona bırakıldı. 24, 48 ve 72. saatlerdeki hücre canlılığı Gerçek Zamanlı Hücre Analiz Sistemi-xCELLigence (RTCA-SP) cihazı ve cihaza ait yazılımı ile belirlendi. Propolisin SW-620 ve WI-38 hücrelerine 48. saatte belirlenen IC₅₀ konsantrasyonu uygulanarak Na_v 1.5 ekspresyon düzeylerindeki değişimler Polimeraz Zincir Reaksiyon (PCR) yöntemi ile gösterildi. IC₅₀ değerleri xCELLigence cihaz yazılımı ile hesaplandı. Kontrol ve deney grupları arasındaki istatistiksel farklılıklar Graphpad v.8.0 programında tek-yönlü ANOVA, ardından Dunnett's t-testi ile analiz edildi. Gen ekspresyonu sonuçları "Qiagen GeneGlobe Data Analysis Center / PCR / gene expression analyse" sisteminde 2^{-ΔΔCT} yöntemi ile analiz edildi. Etkin madde eklenmeyen hücreler kontrol grubu olarak kullanıldı. Gruplar arasındaki fark student-t testi ile analiz edildi. p<0.05 değerleri anlamlı olarak kabul edildi. Deneyler üç tekrarlı olarak gerçekleştirildi.

Bulgular: Propolis örneğinin SW-620 hücre hattında 24, 48 ve 72. saatlerdeki IC₅₀ değerleri sırasıyla 345, 298, 337 µg/ml olarak bulundu. WI-38 hücre hattında ise 24, 48 ve 72. saatlerdeki IC₅₀ değerleri sırasıyla 292,6, 311,2, 333,3 µg/ml olarak tespit edildi. SW-620 ve WI-38 hücreleri 48. saatteki IC₅₀ değerleri olan sırasıyla 298 µg/ml ve 311,2 µg/ml propolis ile inkübe edildikten sonra propolis eklenmeyen kontrol grubu hücrelerine göre karşılaştırıldığında Na_v 1.5 ekspresyon düzeylerinde SW-620 hücrelerinde 1,31

kat, WI-38 hücrelerinde 1,52 kat azalma görüldü ve $p < 0.05$ olduğundan istatistiksel olarak anlamlı bulundu.

Sonuç: Çalışmamızda propolisin etanol ekstraktının içeriğinde bulunan yüksek CAPE ve kafeik asit ile kanser metastazını önlemedeki rolü ve fenolik içeriği belirlenmiş olan propolis örneklerinin kolon kanseri ve sağlıklı hücre hatlarında VGSC ($Na_v1.5$) miktarı ve aktivitesi üzerine etkisi ilk kez çalışılmıştır. Propolis uygulamasının $Na_v1.5$ ekspresyon düzeylerini kanser hücre hattında azaltması metastaz önlemede rolü olabileceğini, hem de sağlıklı hücre hattında azaltması kansere karşı koruyucu özelliğinin olabileceğini göstermektedir.

P4- PROPOLİS'İN KOLON KANSERİ ve SAĞLIKLI HÜCRE HATLARINDA INSIG2 ve PPP2R1A ÜZERİNE ETKİSİ

Burak Durmaz^a, Latife Merve Oktay^b, Ayşe Çekin^b, Ayshan Ahadova^b, Nur Selvi Günel^b, Hatice Kalkan Yıldırım^c, Eser Yıldırım Sözmen^a

^aEge Üniversitesi Tıp Fakültesi, Tıbbi Biyokimya Anabilimdalı, İzmir;

^bEge Üniversitesi Tıp Fakültesi, Tıbbi Biyoloji Anabilimdalı, İzmir;

^cEge Üniversitesi, Mühendislik Fakültesi, Gıda Mühendisliği Anabilimdalı, İzmir;

Giriş: Kolon kanseri, en yaygın kanser türlerinden biri olup hastaların yaklaşık %20'sine metastaz ile teşhis konmaktadır. Tedavi ile ilgili pek çok ilaç bulunmakla birlikte bazılarında ilaç direnci olması nedeniyle tedaviye yönelik hedef moleküller ile ilgili çalışmalar devam etmektedir. INSIG2 (Insulin Induced Gen 2)'nin, Bax ekspresyonunun baskılanmasının yanı sıra aktive edilmiş Bax'ın bağlanması yoluyla kolon kanserinde hücre büyümesini arttırabileceği gibi hücresel apoptozu engelleyebileceği bilinmektedir. Protein fosfataz 2A (PP2A) 3 alt bölümden oluşmaktadır; yapısal alt ünite-subunitA (PPP2R1A veya PPP2R1B), düzenleyici alt ünite-subunitB ve katalitik alt ünite-subunitC. Pek çok kanserde (meme, akciğer, kolon) A alt-ünitesinde mutasyonlar olduğu gösterilmiş ve tümör supresör olarak önerilmiştir. Çalışmamızda ekstrakte ettiğimiz propolis'in SW-620 kolon kanseri hücre hattı ve WI-38 sağlıklı hücre hattında INSIG2 ve PPP2R1A gibi hedef yapılar üzerindeki etkilerini araştırmak amaçlanmıştır.

Materyal Ve Method: Çalışmada kullanılacak olan insan kolorektal kanser hücre hattı SW-620 ve kontrol hücre grubu olarak kullanılacak olan sağlıklı fibroblast hücre hattı hücreleri 75 cm²'lik flakslarda %10 FBS, %1 (2 mM) L-Glutamin, %1 Penisilin-Streptomisin içeren Roswell Park Memorial Institute-RPMI 1640 ortamında (SW620) ve Eagle's Minimum Essential Medium-EMEM (WI-38) ortamında; 37°C'de % 95 nem, % 5 CO₂ içeren steril hücre kültür etüvünde inkübe edildi. Hücre canlılığını belirlemek için Gerçek Zamanlı Hücre Analiz Sistemi-xCELLigence cihazı ve cihaza ait yazılım kullanıldı. Hücre indeksi değerleri kullanılarak 24, 48 ve 72. saatlerdeki % hücre canlılığı ve % sitotoksosite değerleri hesaplandı. Hücre lizatı için hücreler (2*10⁵) 6 kuyucuklu plakalara ekildi. Deney grubu propolis örneklerinin IC₅₀ konsantrasyonu uygulanarak, propolis eklenmeyen hücreler kontrol grubu olarak kullanıldı. Hücre lizatları, ELISA Kitindeki (INSIG2 ve PPP2R1A) protokole göre PBS ile homojenize edildi. Dondur-çöz işlemlerinden sonra 2000-3000 rpm, 20 dk santrifüj edilerek süpernatant kullanıldı. Kontrol ve deney grupları arasındaki istatistiksel farklılıklar Graphpad v.8.0 programında tek-yönlü ANOVA, ardından Dunnett's t-testi analiz ile edildi ve p<0.05 değerleri anlamlı olarak kabul edildi.

Bulgular: Ön çalışmalarda belirlenmiş olan 48. saatteki IC₅₀ değerlerine göre, SW-620 ve WI-38 hücreleri sırasıyla 298 µg/ml ve 311,2 µg/ml propolis ile inkübe edildikten sonra INSIG2 ve PPP2R1A düzeylerine ELISA kiti ile bakıldı. Propolis eklenmeyen SW-620 hücrelerinde kontrol grubuna göre PPP2R1A düzeyleri düşük bulundu. Propolis eklenen SW-620 hücrelerinde eklenmeyen hücrelere göre 2.35 kat artış görünürken (p<0.05), WI-38 hücrelerinde anlamlı bir fark görülmedi. Diğer bir biyobelirteç olan INSIG2'de hücreler arasında ve propolis uygulanması ile istatistiksel olarak anlamlı bir fark bulunamadı.

Sonuç: Bugüne kadar VGSC inhibisyonu yaptığı gösterilmiş olan CAPE ve kafeik asit moleküllerini yüksek oranda bulduran propolisin kanser invazyonunu önleyebileceği hipotezi ile iki hedef molekül kullanılmıştır. Protein fosfataz 2A (PP2A) enzimleri tümör baskılayıcı olarak kabul edilir. Tümör baskılayıcı heterotrimerik PP2A'nın Aα alt birimini kodlayan PPP2R1A'da sık görülen genetik değişiklikleri (%40'a kadar) ortaya çıkarmıştır. PP2A aktivitesinin inhibisyonunun malign transformasyonu desteklediği

gösterilmiştir. PP2A'nın endojen inhibitör mekanizmaları, çeşitli kanserlerde malign ilerleme ve prognoz ile ilişkilendirilmiştir. Bu çalışmaları destekleyecek şekilde kanser hücrelerinde PP2R1A düzeyleri düşük bulunmuştur. Propolis uygulanması ile sağlıklı hücrelerde PP2R1A düzeyleri değişmezken kanser hücrelerinde arttığı tespit edildi. Sonuçlarımız tümörün invazyonunda eksikliği önemli olan ve kanser tedavisinde hedef moleküllerden biri olan PP2R1A düzeylerinin propolis ile yükselebileceğini ortaya koymuş ve kolon kanseri tedavisinde propolis kullanımına yönelik umut vermiştir.

P5- OVER KANSERİNİN MEME METASTAZI

Tolga Doğan¹,Burçin Çakan Demirel¹,Melek Özdemir¹,Taliha Güçlü Kantar¹,Canan Karan¹,Burcu Yapar Taşköylü¹,Atike Gökçen Demiray¹,Serkan Değirmencioğlu¹,Arzu Yaren¹, Gamze Gököz Doğu¹

¹Pamukkale Üniversitesi Tıbbi Onkoloji Bd

Amaç: Over Kanseri Jinekolojik Kanserler Arasında Sıklığı En Yüksek 2.Kanser Olmasına Rağmen Mortalitesi En Yüksek Jinekolojik Kanserdir. Hastaların Yaklaşık %75'i Tanı Anında İleri Evredir. Overin En Sık Uzak Metastazları Karaciğer, Akciğer, Kemik Ve Beyindir. Memenin Primer Kanseri Çok Sık Olsa Da Memeye Metastazlar Nadirdir. Meme Metastazlarının İse %0,03-%0,6 Over Kaynaklıdır. Olgumuz 54 Yaş Bayan Hasta Karın Ağrısı Nedeni İle Yapılan Tetkiklerde Ocak 2011'de Batın Bt'de Suprapubik Alanda Orta Hattın Sağında 15x11x14 Cm Ve Bu Kitlenin Sol Lateralinde 7x11x12 Cm Dev Kitle Görünümleri İzlendi. Hastaya Tah+Bso+Pelvik Paraaortik Lenf Nodu Disseksiyonu+Omentektomi+Appendektomi Operasyonu Yapıldı. Patoloji Sonucunda Seröz Papiller Karsinom(Bilateral Over) Nükleer Grade 2, Metastatik Lenf Nodu 4/48 Olarak Saptandı.6 Kür Adjuvan Carboplatin-Paklitaksel Kemoterapisi Aldı. Hasta Tam Yanıtlı Olarak İzleme Alındı.2018 Ocak Ayında Ca 125 Değerlerinde Artış Olması Üzerine Çekilen Pet'te Sağ 11.Kot Cilt Altı 36x23 Mm Nodül,T9-T10 İnterkostal Kaslarda Nodüler Lezyonda Tutulum Saptandı.11.Kot Göğüs Cerrahisi Tarafından Rezeke Edildi. Patolojisi Malign Epitelyal Tümör Metastazı(Seröz Papiller Karsinom Metastazı İle Uyumlu) Olarak Geldi.6 Kür Karboplatin Paklitaksel Kt'si Aldı. Yanıtlı Olarak İzleme Alındı. Lezyon Yerlerine Palyatif Radyoterapi Aldı. Takiplerinde 2019 Mart Ayında Ca 125 Değerlerinde Progresif Yükselme Oldu. Hasta İntravenöz Kemoterapiyi Kabul Etmedi.2 Ay Oral Vinorelbine Alan Hasta Vinorelbine Altında Progrese Kabul Edildi. Platin Duyarlı Olan Hastaya 15 Kür Cisplatin-Gemcitabin-Bevasizumab Kemoterapisi Verildi(Temmuz 2019-Aralık 2020) Yanıtlı Olarak Takip Edilen Hastanın Ocak 2021 De Çekilen Pet'te Sağ Memede 24x32 Mm Boyutunda Lezyon(Suv Max:6,4)Sağ Aksillada Lenf Nodları, Sağ İnguinal Lenf Nodlarında Tutulum, Plevral Effüzyon Saptandı. İkinci Primer Şüphesi İle Sağ Meme Ve Sağ Aksilla Lenf Nodu Trucut Bx Alındı. Patoloji Sonucu Malign Epitelyal Tümör Metastazı Er(+) Pr(-)Pax8(+),Wt-1(+),Gata3(-),P63(-) Cd10(-),Cd31(-) Over Seröz Karsinom Metastazı Uyumlu Olarak Geldi. Brca 1 Ve Brca 2 Mutasyonu Negatif Olan Hastaya Tekrar Carboplatin-Paklitaksel Kemoterapisi Başlandı. 10.Kürünü Almakta Olan Hastamız Halen Tedaviye Yanıtlı Olarak Takiplerine Devam Etmektedir. Literatürde Overin Meme Metastazı İlk Olarak 1953 Yılında Sitzenfrey Tarafından Raporlanmış Olsada Overin Meme Metastazı Nadir Olarak Görülmektedir. Memenin Metastatik Karsinomu Genellikle Nodüler Tarzdadır Ve Üst Kadranlarda Daha Sıktır. İnflamatuar Meme Kanserlerindeki Gibi Hassasiyet, Eritem Sık Görülür. Memenin Primer Kanserlerinde Ayırımı Güçtür. Yaygın Tutulumun Göstergesi Olduğundan Prognoz Kötüdür. Bizim Vakamızda Literatür İle Uyumlu İdi. Bizde Bu Olgu İle Sıklığı Az Da Olsa Overin Farklı Ve Uzak Bir Metastazına Dikkat Çekmeyi Amaçladık.

P6- RİBOSİKLİB+ LETROZOL TEDAVİSİ İLE BİRLİKTE KULLANILAN ISIRGAN OTUNA BAĞLI GELİŞEN KARACİĞER TOKSİTESİ

Burçin Çakan Demirel¹, Tolga Doğan¹, Melek Özdemir¹, Taliha Güçlü Kantar¹, Canan Karan¹, Burcu Yapar Taşköylü¹, Atike Gökçen Demiray¹, Serkan Değirmencioğlu¹, Gamze Gökoğ Doğu¹, Arzu Yaren¹

¹Pamukkale Üniversitesi

Amaç: Meme kanseri, dünyada ve Türkiye’de kadınlarda en sık görülen ve ölüm nedeni olan kanserdir. Dünya Sağlık Örgütü’ne (DSÖ) bağlı IARC’in (International Agency on Cancer for Research) 2020 yılı verilerine göre tüm dünyada yeni tanı konulan meme kanserli hasta sayısı yaklaşık 2.300.000 dir.(1) Bu vaka günümüzde hormon pozitif , Her 2 negatif metastatik meme kanseri vakalarında kullanımı artan CDK4/6 inhibitörlerinin tedavi ve takibinde özellikle dikkat etmemiz gereken beslenme alışkanlıklarına örnek olması amacıyla sunulmuştur

Bulgu: Post menopozal 44 yaşında kadın hastanın, sol memede kitle şikayeti olması üzerine hasta genel cerrahi tarafından tetkik edilmiştir. İstenen mamografide sol memede 36x22 mm boyutlarında örtülü opasite artışı tespit edilmiş olup BIRADS kategori 0 olarak değerlendirilmiştir. Bunun üzerine yapılan meme ultrasonografisinde sol meme de saat 11 hizasında 39x 17 mm boyutlu milimetrik kistik-nekrotik alanlar ve noktasal ekojen odaklar barındıran hipoekoik kitlesel lezyon görülmüştür. Yine aynı memenin görülen lezyonun süpero-medial komşuluğunda 18x11 mm hafif yüksek ekojenitede nodüler kitlesel lezyon görülmüştür. Sol aksillada büyüğü 16x9 mm boyutlarında birkaç adet lenf nodu saptanmıştır. Hastadan alınan trucut biopsi sonucunda östrojen reseptör (ÖR) pozitif%95 (+++), progesteron reseptör (PR) pozitif %90 (++), cerbB2 negatif(-) ve Ki-67 %5-10 olarak saptanmıştır. Hastadan sistemik değerlendirme amaçlı istenen Pet-CT’inde memede ve aksilla tutulumunun yanı sıra kemikte multipl metastaz odakları tespit edilmiş olup hastaya 1. Basamakta CDK4/6 inhibitörleri+ aromataz inhibitörü kombinasyonu uygun görülmüş ribosiklib ile letrozol başlanmıştır. Hastanın 2 siklus tedavi sonrası yapılan tetkiklerinde transaminaz değerleri yaklaşık 10 kat yüksek bulunmuştur. Hastanın tedavisine grade 3 karaciğer toksitesi olması üzerine ara verilmiştir. Hasta ayrıntılı olarak değerlendirilmiş, ek aldığı ilaçlar sorgulanmıştır. Hastadan viral ve otoimmün hepatit markerları istenmiş, ek görüş almak ve tedavi planını şekillendirmek için gastroenterolojiye danışılmıştır. Hastanın istenen batın ultrasonografisinde kitle ya da metastazı düşündürülen bulgu olmadığı gibi kolestaz ile uyumlu bulguda saptanmamıştır. Hastanın viral markerları ve otoimmün markerları da negatif olması nedeniyle hastaya n-asetilsistein ve silibin başlanmıştır. Kontrol transaminazlar değerlendirildiğinde 5 katına kadar gerilemiştir. Hastanın istenen batın MR değerlendirilmesi de non-metastatik olarak yorumlanmıştır. Hastanın anamnezinde ısırgan otu kullanımı olduğu tespit edilmiş olup mevcut durum toksik hepatit ile ilişkilendirilmiştir. Hastanın mevcut transaminaz yüksekliği tedaviye ara verilmesi ve destek tedavisi ile toparlanmıştır. İlaça bir düşük doz olarak geri başlanan hasta mevcut durumu stabil olarak izlenmektedir.

Sonuç: Isırgan otu ile ilgili pek çok çalışma yapılmış olup günlük pratiğimizi değiştirecek bir bilgi mevcut olmamıştır. Bu neden ile mutlaka hastalarımızı aldıkları destek tedavileri konusunda uyarmalı, sistemik tedaviden uzaklaştıracak tüm preparatlar konusunda bilgilendirmeliyiz. Ribosiklib ve letrozol tedavisinin placebo ve letrozol ile karşılaştırıldığı MONALEESA-2 faz3 randomize çalışması ile ribosiklib kolu median PFS 25.3 ay iken, placebo kolu 16 aydır.(2).PFS VE OS’de avantaj sağlayan ribosiklib tedavisi devamlı ve tam yarar sağlamak adına toksiteye yönetimine her zaman dikkat etmek gerekmektedir.

P7- AYDIN ADNAN MENDERES ÜNİVERSİTESİ TIP FAKÜLTESİ HASTANESİNE COVID19 PANDEMİSİ ÖNCESİ VE SONRASINDA MEDİKAL ONKOLOJİ POLİKLİNİĞİNE BAŞVURAN HASTALARIN DEĞERLENDİRİLMESİ

Sercan Özbek¹, Bilgin Demir², Onur Yazdan Balçık³, Ali Aytaç³, Esin Oktay³

¹Adnan Menderes Üniversitesi İç Hastalıkları Ana Bilim Dalı, ²Aydın Atatürk Devlet Hastanesi Tıbbi Onkoloji Kliniği, ³Adnan Menderes Üniversitesi Tıbbi Onkoloji Bilim Dalı

Amaç: Dünyayı etkileyen COVID-19 pandemisinden, onkoloji hastaları da etkilenmektedir. Bu nedenle bu çalışmada COVID-19 pandemisi öncesi ve sonrası dönemde medikal onkoloji polikliniğine yapılan başvuruların genel özellikleri değerlendirilmiştir.

Yöntem: Bu retrospektif çalışma, COVID 19 pandemisi öncesi 2019 yılı Kasım ayında ve pandemi sonrası 2020 yılı Kasım ayında Adnan Menderes Üniversitesi Tıp Fakültesi hastanesine yapılan tüm başvuru kayıtları hastanemiz bilgisayar kayıt sistemi taranarak incelenmiştir. Kategorik değişkenler Ki-kare testi ile değerlendirildi. Tüm sonuçlar için $p < 0,05$ anlamlı kabul edilmiştir.

Bulgu: Değerlendirilen verilere göre COVID-19 pandemisi öncesinde bir ayda hastaneye toplamda 87318 başvuru olurken, 4235(%4,85) tanesi Tıbbi Onkoloji bölümüne olmuştur. COVID-19 pandemisi sonrası dönemde ise toplam başvurular %32,8'i azalarak 58756 olmuş, 3185 (%5,42) tanesi Tıbbi Onkoloji bölümüne gerçekleşmiştir. Kemoterapi tedavisi alan hastalara baktığımızda COVID-19 öncesi medikal onkoloji polikliniğine başvuran hastaların %22,5'i (955) tedavi alırken, COVID-19 sonrası %26,4'ü (841) tedavi aldı. Başvuru anındaki tanıların karşılaştırılmasında anlamlı bir farklılık saptanmadı.

Sonuç: COVID-19 pandemisi sağlık sistemi talebi üzerinde ciddi değişikliklere neden olmaktadır ancak Aydın Adnan Menderes Tıp Fakültesi Hastanesi'ne onkolojik nedenlerle başvurularda ve kemoterapi alan hastalarda başvuru sayısı azalsa da oransal açıdan artış izlenmiştir. Tüm hastane başvurusunda %32,8 azalma olmuş iken medikal onkoloji polikliniğine başvuruda %24,8 azalma olmuştur.

P8- LOKAL VE SİSTEMİK TEDAVİLERE DİRENÇLİ NİVOLUMAB İLE TAM YANIT ALINAN MANDİBULAR SCC TANILI OLGU SUNUMU

Ferhat Ekinci¹,Atike Pınar Erdoğan¹

¹Manisa Celal Bayar Üniversitesi, Tıbbi Onkoloji Kliniği

Amaç: Baş ve boyun skuamöz hücreli karsinomu (BBSHK) sıklıkla ileri evrede tanı alır ve kötü bir prognoza sahiptir. Setuksimab bazlı tedavilerden yaklaşık 10 yıl sonra, anti-PD1/PD-L1 inhibitörleri, platine dirençli tekrarlayan/metastatik BBSHK tedavisi için sağkalım yararı gösteren ilk ilaçlardır. Ayrıca, bu ajanlar kuşkusuz kemoterapiden daha iyi tolere edilir. Lokal tedavilere ve setuximab bazlı ilk hat kemoterapiye dirençli mandibular SHK tanılı hastayı nivolumab tedavisi ile tam yanıt alınması nedeniyle sunmak istedik.

Yöntem: Olgu sunumu

Bulgu: 58 yaşında erkek hasta, alt dudakta cilde fistülize yara nedeniyle onkoloji kliniğine yönlendirilmiş. Hastanın bundan 1 yıl önce alt dudak skuamöz hücreli kanser tanısı ile opere olduğu ve adjuvan radyoterapi aldığı öğrenildi. Alt dudaktaki lezyonun malign infiltrasyon ile radyoterapi ilişkili nekroz ayırıcı tanısı için alınan yara yeri ve mandibular kemik biyopsileri primer malignitesi ile uyumlu sonuçlandı. Hastanın bilinen kronik hastalık veya ilaç kullanım öyküsü yoktu. Yapılan evrelemede ise uzak metastaz saptanmadı. Lokal tedavilere dirençli olması nedeniyle sisplatin (75 mg/m² 21 günde bir) + kapesitabin (2000 mg/m² 14 gün/7 gün ara) + setuximab (500 mg/m² 21 günde bir) şeklinde sistemik kemoterapi başlandı. 6 kür uygulama sonrası parsiyel yanıt alınan hastada sonrasında sisplatin ilişkili nörotoksisite nedeniyle tedavi kapesitabin + setuximab olarak devam edildi. Ancak 3 kür sonra yine lokal progresyon gelişti. Çekilen lezyon bölge manyetik rezonans görüntüleme (MR)'da progresyon teyit edildi. Bu nedenle 2. Basamak immün check point inhibitörü olarak nivolumab (3 mg/kg 14 günde bir) planlandı. 12 kür nivolumab tedavisi sonrası tam yanıt alınan hastanın tedavisi 1 yıla tamamlanarak izleme alındı. Hasta şu an tedavisiz izlem yapılarak takip edilmektedir.

Sonuç: BBSHK özellikle evre ilerledikçe hastamızda da görüldüğü üzere cerrahi, radyoterapi, kemoterapi ve/veya hedefe yönelik sistemik tedaviyi içeren multimodalite tedavilerdeki gelişmelere rağmen, prognoz kötü seyretmektedir. Lokal olarak ilerlemiş hastalığı olan hastaların %50'den fazlası, küratif amaçla tedavi edilmiş olmalarına rağmen nüks etmektedir. Nükseden veya metastatik hastalar, bir yıldan az bir medyan genel sağkalıma sahiptir. İmmün kontrol noktası inhibitörü ajanlar ile çok yüksek yanıt oranları görülmemesine rağmen, özellikle uzun süreli yanıtları indükleyebilir. Vakamız alt dudak SHK tanısı ile tüm standart tedavileri almasına rağmen cilde fistülize olarak nüks etmiş ve bu aşamada standart ilk basamak setuksimab bazlı tedavi rejimi başlanmıştır. Ancak alınan en iyi yanıt parsiyel regresyon olmuştur. Sonrasında başlanan nivolumab tedavisi ile tam yanıt alınan hastanın tedavisi bir yıla tamamlanarak izleme alınmıştır. Hasta 2 yıldır tedavisiz izlemededir. Yapılan literatür taramasında benzer vakaya rastlanmamıştır.

P9- PD-1 İNHİBİTÖRÜ KULLANIMI SONRASI TAM YANITLI ENDOMETRİUM ADENOKANSER TANILI OLGU SUNUMU

Cumali Çelik¹, Atike Pınar Erdoğan¹

¹Celal Bayar Üniversitesi Tıbbi Onkoloji

Amaç : Endometrium kanseri kadınlarda en sık görülen 4. kanserdir. Olguların %75 kadarı erken evrede ve yine %70 kadarı postmenapozal evrede saptanır. Beden kitle indeksinin yüksek olması (endojen östrojen fazlalığı nedeniyle) tip 2 tümör den ziyade tip 1 ile ilişkili. Obesite nonendometroid tümör gelişmesi ile de ilişkilidir. Histolojik olarak endometrium kanser türleri endometroid adenokarsinom, papiller seröz karsinom ve berrak hücreli karsinom olarak sınıflandırılır. En sık klinik prezentasyon postmenapozal vaginal kanamadır. Rekurrent veya metastatik endometrium adenokanserlerinde endokrin tedavi seçeneği olarak tamoksifen, aromatoz inhibitörleri yer alırken, dönüşümlü olarak tamoksifen ve megasterol asetat, mTOR inhibitörlerinin letrozolle kombinasyonu ayrı birer seçenektir. Kemoterapi naif hastalarda ilk hat tedavi olarak paklitaksel ile karboplatin çoğunlukla verilirken mikrosatellit instabilitesi (MSI-H) yüksek hastalarda pembrolizumab FDA onayı almıştır. Burada metastatik ilk hat karboplatin paklitaksel sonrası progrese olan ve sonrasında pembrolizumab (P) ile tam yanıt alınan bir olgu sunulmaktadır.

Yöntem: H. Y 43 yaş kadın endometrium adenokanser tanılı hasta, vajinal kanama şikayetiyle kadın doğum hastalıklarına başvurmuş, hastaya total abdominal histerektomi ile birlikte bilateral salpingooferektomi yapılmış, hasta adjuvan olarak 6 kür karboplatin paklitaksel tedavisi ni takiben radyoterapi almış. Yaklaşık 16 ay sonra nüks gelişti, çalışılan mikrosatellit instabilite MSI -H şeklinde raporlandı, hastaya sitoredüktif cerrahi yapıldıktan sonra 3 kür karboplatin paklitaksel tedavisi verildi, sonrasında hastada klinik ve radyolojik olarak progresyon gelişmesi üzerine 200mg/kg dozundan 3 haftada bir immün kontrol noktası inhibitörleri (ICP) olan pembrolizumab başlandı. Tedavinin başlanmasından sonra 14.ay çekilen pet'te nüks veya hastalık bulgusu gözlenmedi.

Bulgu: Metastatik endometrial adenokanser tanılı hastanın standart bir tedavisi yoktur, tümör yükü fazla olan hastaya cerrahi sonrası kemoterapi ardından da radyoterapi verilmektedir. İCP 'ler ilk hat tedaviden sonra progresyon gelişmesi durumunda MSI-H patolojilerde önerilen tedavilerdir. Hastamızda progresyon gelişmesi üzerine Programlanmış Ölüm-1 (PD-1) inhibitörü verildi. İlk hat tedavilerden sonra progresyon gelişen hastalarda ICP inhibitörlerinin tolerasyonu ve yanıt oranları daha iyi olmaktadır. Bizim hastamızın da yanıtı

Sonuç: Metastatik MSI-H endometrium adenokanser tanılı ve PD-1 sonrası tam yanıtı olgu.

P10- OVER KANSERİNİN MEME DOKUSUNA METASTAZI OLGU SUNUMU

Ömer Acar¹, Gamze Göksel¹

¹Manisa CBU tıbbi onkoloji

Amaç: İleri evre epitelyal over kanserlerinde peritoneal kaviteye, retroperitona, inguinal lenf nodlarına ve uzak organlara metastaz sık olarak görülebilmektedir. Over kanseri çok nadiren memeye metastaz yapabilmektedir ve oldukça kötü prognozudur. İnflamatuvar meme kanseri meme derisinde portakal kabuğu şeklinde yaygın eritem ve ödem ile karakterize nadir görülen agresif bir meme tümörüdür. Çok nadiren diğer maligniteler inflamatuvar meme kanserini taklit ederek memeye metastaz yapabilmektedir. Literatürde Sık karşılaşmadığımız inflamatuvar meme kanserini taklit eden metastatik over kanseri olgusunu sunmak istedik.

Yöntem: OLGU SUNUMU

Bulgu: 56 yaş kadın hasta nefes darlığı nedeniyle yapılan görüntüleme sağ akciğerde yaygın plevral effüzyon saptanmış. Yapılan plevra biyopsisi over kanserinin metastazı olarak sonuçlanmış. Çekilen PET görüntülemesi sonucu metastatik sağ over CA + peritonitis karsinomataza olarak değerlendirilen hastaya debulking cerrahi sonrası karboplatin+pakitaksel tedavisi başlanmış. CA 125 yüksekliği tedavi sırasında sebat eden hastanın eş zamanlı meme başında kızarıklık gelişmesi üzerine meme usg ve mammografi çekilmiş. Sağ meme retroareoler alanda önceki görüntülemelerde olmayan yeni gelişen 3x2 cm boyutunda düzensiz sınırlı mikro kalsifikasyonlar içeren hipoekoik BIRADS 5 lezyon izlenmiş. Ardından sağ meme tru cut biyopsi yapılmış. Patolojisi Sağ meme inflamatuvar karsinom olarak raporlanmış. İkinci primer meme kanseri kabul edilerek modifiye radikal mastektomi ve aksiller lenf nodu diseksiyonu yapılmış. Çıkarılan primer kitle ve 62 lenf nodunun 56 sı malign gelen hastanın patolojisi over kanser metastazı olduğu raporlanmış. Yapılan BRCA analizi ise negatif sonuçlanmış. Platin refrakter kabul edilerek lipozomal doksorubisin+ bevacizumab başlanmış olup halen tedavi almaktadır.

Sonuç: Bizim olgumuzda ise over kanseri bir kadın hasta tedavi edilirken klinik ve radyolojik düzelme sağlanmış fakat laboratuvar olarak CA 125 tümör markır yüksekliği sebat etmiştir. Over kanser tanısı alırken görüntülemelerde normal olan meme dokusu 1 yıl sonra inflamatuvar meme karsinomu tanısı almıştır. Ardından total mastektomi ve aksiller lenf nodu diseksiyonu yapılmıştır. Operasyon patolojisi ise over kanser metastazı olarak raporlanmıştır. Bu şekilde İnflamatuvar meme kanserini taklit eden over kanser olgusunu literatürde pek karşılaşmadığımız için sunmak istedik. Panse ve arkadaşları tarafından vakamıza benzer şekilde marker yüksekliği ile prezente olduktan sonra meme kanserini taklit eden ancak over kanseri olarak sonuçlanan iki vakalık bir seri yayınlanmıştır. İlk vaka 76 yaşında olup vakamıza oldukça benzer ancak primer tanı ve tedaviden yıllar sonra memede kitle şeklinde nüks etmiştir. Ancak ikinci vaka primer meme lobüler karsinomu ve aynı taraf aksillada over kanseri metastazı olarak değerlendirildikten yıllar sonra tekrar aynı şekilde prezente olmuştur. Bu kez meme biyopsisi over kanseri metastazı olarak sonuçlanması üzerine memeden yapılan ilk patoloji preparatı gözden geçirilmiş ve meme değil aslında over kanseri metastazı olduğu sonucuna varılmıştır. Buna benzer yaptığımız literatür taramasında meme kanserini taklit eden over olguları nadir raporlanmıştır. Hastamızda olduğu gibi meme kanseri zannedilerek memeye ve aksillaya yönelik agresif cerrahi hastanın yaşam kalitesinde bozulmaya yol açabilmektedir. Bu yüzden over kanseri tanısı alanlarda memede gelişen kitlelerde kuşkucu yaklaşımı elden bırakmamak gerekmektedir.

P11- PROPOLİS VE 5-FU'NUN HCT116 KOLON KANSERİ HÜCRELERİNDE SİTOTOKSİK ETKİSİ

Ayşe Çekin¹, Latife Merve Oktay¹, Burak Durmaz², Hatice Kalkan Yıldırım³, Eser Yıldırım Sözmen², Nur Selvi Günel¹

¹ Ege Üniversitesi, Tıp Fakültesi, Tıbbi Biyoloji Anabilim Dalı, Bornova, İzmir, Türkiye

² Ege Üniversitesi, Tıp Fakültesi, Tıbbi Biyokimya Anabilim Dalı, Bornova, İzmir, Türkiye

³ Ege Üniversitesi, Mühendislik Fakültesi, Gıda Teknolojisi Ana Bilim Dalı, Bornova, İzmir, Türkiye

Amaç: Kolon kanseri, dünyada kanser kaynaklı ölümlerde üçüncü sırada yer almaktadır. Gastrointestinal sistemin en sık görülen kanser türüdür.

5-FU, kolon kanserinin temel kemoterapötik ajanıdır ancak toplam sağkalımı düşüktür. 5-FU, hücre döngüsünün S fazını inhibe ederek DNA sentezini engelleyen ve hücre ölümünü tetikleyen fluoropirimidin formda bir antimetabolit kemoterapi ilacıdır. Tek başına veya diğer kemoterapötik ajanlarla kombinasyon halinde kullanılabilir.

Propolis üzerinde yıllardır yapılan çalışmalar sonucu anti inflamatuvar, anti bakteriyel, antioksidan gibi birçok özelliği kanıtlanmıştır. Flavonoid,CAPE, benzoik asit ve türevleri, aromatik asitler gibi 300'den fazla bileşik içermektedir. Propolis ekstraktı elde etmek için etanol, kloroform, su, metanol gibi çözücüler kullanılmaktadır. En iyi sonuç etanolik ekstrattan elde edilmiştir ve günümüzde propolisin en çok bu formu kullanılmaktadır.

Propolisin anti kanser etkisi daha önce yapılan birçok çalışmayla ortaya konmuştur. 5-FU kemoterapötik ajanının da kolon kanseri üzerindeki etkisi bilinmemekte ancak mevcut literatür bilgisine göre propolis ile kombinasyon çalışması bulunmamaktadır. Bu çalışmanın amacı; propolis ile 5-FU kemoterapötik kombinasyonunun HCT-116 kolon kanseri hücre hattında anti kanser etkilerinin araştırılması amaçlanmaktadır.

Materyal Ve Metot: Propolis etanol ekstraktı ve 5-FU'nun kolon kanseri hücre hattı olan HCT116 ve WI-38 üzerindeki sitotoksik etkisi MTT yöntemi kullanılarak tespit edilmiştir. 5-FU tedavileri uygulandı. 5-FU için 12,5 – 1000 µM arasında değişen yedi farklı doz uygulandı. Propolis için ise, 100 – 500 µg/ml arası arasında değişen yedi farklı doz uygulandı, 37°C ve %5 CO₂ içeren ortamda inkübe edildi ve 24, 48 ve 72. saatlerde sitotoksitesiteleri belirlendi. Buradan elde edilen veriler GraphPad yazılımı kullanılarak IC50 değerleri elde edildi. İzobologram analizleri CalcuSyn yazılımı ile yapıldı.

Bulgular: WI38 sağlıklı fibroblast hücreleri üzerinde yapılan sitotoksikite çalışması sonucu propolisin sitotoksik etki göstermediği bulunmuştur. Kolon kanseri hücre hattı üzerindeki propolis ve 5-FU'nun sitotoksik etkisi değerlendirildiğinde her iki bileşenin de sitotoksik etki gösterdiği belirlenmiştir.

Sonuç: Bu bulgular, propolisin etanol ekstraktının antikanser aktiviteye sahip olabilecek bileşenler içerdiğini göstermektedir. Bu nedenle 5-FU ve propolis kombinasyonunun, insan kolon karsinomunun kemoprevention ve tedavisine yeni bir yaklaşım sağlayabilir.

KONUŞMA METİNLERİ

AKILCI İLAÇ KULLANIMI

Ahmet Özveren

Özel İzmir Kent Hastanesi

DSÖ'nün tahminlerine göre ilaçların %50 sinden fazlası uygun olmayan şekilde reçetelenmekte, dağıtılmakta veya satılmaktadır. Tüm hastaların yarısı da ilaçlarını doğru şekilde kullanmamaktadır. Akılcı ilaç kullanımı ifadesi ilk kez 1985 yılında DSÖ tarafından yapılmıştır. Akılcı ilaç kullanımı;Kişilerin klinik bulgularına ve bireysel özelliklerine göre uygun ilacı, uygun süre ve dozda, en düşük fiyata ve kolayca sağlayabilmeleri olarak tanımlanmıştır. Hekimler için Akılcı İlaç Kullanımı Ulusal Eylem Planı; Tıp ve Diş hekimliği eğitim müfredatına AİK'nın eklenmesi, Asistan hekimlerin uzmanlık eğitim müfredatına AİK'nın eklenmesi, Aile hekimleri için uzaktan eğitim programında bu konuya yer verilmesi, Bilimsel toplantılarda konunun işlenmesi, AİK konusunda konuşmacı ve eğitici havuzunun oluşturulması, Reçete bildirim sisteminin işlerliğinin artırılması, E-reçete sistemi ile koordineli çalışan, ilaçların yan etkileri ve ilaç etkileşimleri ile ilgili uyarı verebilen bir sistemin oluşturulması olarak planlanmıştır. Akılcı ilaç kullanımı ilkeleri: Etkinlik, Güvenilirlik, Uygunluk, Maliyetten oluşur. Akılcı ilaç kullanımında sorumluluk sahibi taraflar; Hekim, eczacı, hemşire, diğer sağlık personeli, hasta ve hasta yakını, üretici, düzenleyici otorite, diğer (medya, akademi v.b) dir.

Tanı ve tedavi aşamasında; Hastanın probleminin tanımlanması, Hekim tarafından doğru teşhisin konulması, İlaçlı veya ilaçsız, etkili ve güvenilir tedavinin tanımlanması, Tedavinin gerçekleştirilebilirliğinin ve maliyetinin değerlendirilmesi, Tedavinin başarısı ve hastanın uyumunun değerlendirilmesi, Eđer ilaça tedavi uygulanacaksa uygun ilaçların seçimi, Çoklu ilaç kullanımlarında etkileşimlerin öngörülmesi, Her bir ilaç için uygun dozun ve uygulama süresinin belirlenmesi ve uygun reçetenin yazılması gerekmektedir. Bu aşamada güncel tanı ve tedavi kılavuzları esas alınmalıdır. Hasta ve hasta yakını tedavi hakkında bilgilendirilmelidir. İlaç reçete edilmeden önce sorgulama yapılması oldukça önemlidir. Kronik rahatsızlıklar, Kullanılmakta olan ve en son kullanılan ilaçlar, Gıda takviyesi ve bitkisel ürünler, Alerjik durumların (İlaç, Besin)varlığı sorgulanmalıdır. İlaç saklama koşullarına dikkat edilmelidir. Özellikle soğuk zincir ürünlerde saklama koşullarının doğruluğuna dikkat edilmezse ürün bozulması, etkisizlik ve yan etkiler gibi sonuçlar doğuracaktır.

Akılcı Olmayan İlaç Kullanımının Etkileri; Hastaların tedaviye uyumunun azalması, İlaç etkileşimlerine bağlı istenmeyen sonuçların ortaya çıkması, Antibiyotiklere karşı direnç gelişmesi, Hastalıkların tekrarlamasına ya da uzamasına neden olması, Yan etki görülme sıklığında artış, Tedavi maliyetlerinin artması ile sonuçlanır.

DEMİR ŞELASYONU: HANGİ İLAÇ, KİME NASIL?

Utku İltar

Akdeniz Üniversitesi Tıp Fakültesi Hematoloji Bilim Dalı

Demir, birçok önemli biyolojik süreç için gerekli olmasına rağmen dokulardaki konsantrasyonu fizyolojik depolanma kapasitesini aştığında toksik hale gelir. Demirin fazlasının atılması için fizyolojik bir mekanizma yoktur. Her bir ünite kırmızı kan hücresi 200-250 mg demir içerir ve kronik transfüzyon tedavisi uygulanması durumunda aşırı demir birikimi kaçınılmaz olur. Demir şelasyon tedavisinin amacı, çeşitli dokuların yanı sıra plazmadaki demir yükünü azaltarak reaktif oksijen radikallerinin üretimini en aza indirmek, böylece karaciğer, kalp ve endokrin organlar gibi kritik organlara verilen hasarı azaltmak ve sağ kalımı iyileştirmektir.

1960'larda hipertransfüzyon rejimlerinin ortaya çıkmasından önce, beta talasemi majör bebeklik döneminde ölümcül bir hastalık olarak bilinmekteydi. Hipertransfüzyon rejimleri bu bozukluğu daha kronik bir hastalığa dönüştürdü ancak bu hastalar da genellikle hayatlarının ikinci on yılında transfüzyona bağlı aşırı demir yüklenmesi nedeniyle kaybedildiler. 1970'lerde başlayan demir şelasyon tedavisi ile birlikte bu hastalık daha uzun süreli sağ kalıma izin veren kronik bir hastalığa dönüşmüştür.

Myelodisplastik sendrom gibi hematopoezin bozulduğu diğer birçok hastalıkta geçmişten günümüze sağ kalımda uzama sağlanmış olsa da transfüzyon bağımlılığı mevcut ise aşırı demir birikimi önemli bir sorun olmuştur. Bu hastalıklarda transfüzyon ilişkili aşırı demir birikiminin yönetiminde talasemideki gelişmeler yol gösterici olmuştur. Ancak talasemiden elde edilen bilgi ve deneyimin tamamen bu hastalıklara uyarlanması doğru bir yaklaşım olmaz. MDS de aşırı demir birikimi yaşamın çok daha ileri dönemlerinde gelişmektedir ve birçok hasta demir birikimine bağlı komplikasyonları geliştirecek kadar uzun yaşamayabilir. Ayrıca, yaşlı MDS hastalarında yaşa bağlı klinik problemler ile demir birikimi ilişkili komplikasyonların ayırımı güç olabilmektedir. Bu nedenle, yaşlı MDS hastalarında aşırı demir birikiminin morbidite ve mortaliteye ne ölçüde katkıda bulunduğunu belirlemek zordur. Ancak, kısmen kronik aneminin bir sonucu, kısmen yaşa bağlı kardiyak komorbiditelerin bir sonucu ve kısmen de aşırı demir birikiminin bir sonucu olarak kardiyak disfonksiyon önemli bir rol oynamaktadır.

Talaseminin aksine, miyelodisplastik sendromda demir şelasyon tedavisinin rolü açısından daha az veri mevcuttur. Birçok retrospektif çalışma transfüzyon bağımlı MDS hastalarında demir şelasyon tedavisinin olaysız ve genel sağ kalımı iyileştirdiğini bildirmiştir. Faz II randomize çift kör bir çalışma (*Telecto çalışması*) düşük/orta-1 riskli MDS hastalarında deferasiroksun plaseboya kıyasla faydalı olduğunu bildirmiştir(1). Bu çalışmada deferasiroks tedavisi ile olaysız (kalp ve karaciğer komplikasyonları, AML ye dönüşüm) sağ kalımda yaklaşık 1 yıllık bir iyileşme sağlanmıştır. Bu fayda özellikle tedavinin 2. yılından sonra fark edilir olmuştur ki bu şelasyon tedavisinin etkisinin ortaya çıkması

için biraz zamanın gerekli olduğunu göstermiştir. Transfüzyon bağımlı *düşük/orta-1 risk MDS* hastaları için yaşam beklentisi 1-2 yıldan fazla ise şelasyon tedavisi önerilir. Yüksek riskli MDS hastalarında ise şelasyon tedavisine başlamak için en önemli sınırlayıcı faktör bu hastalarda beklenen sağ kalımının kısa olmasıdır. Bu nedenle, yüksek riskli MDS hastaları için, hipometile edici ajanlara iyi yanıt veren ve sağ kalım beklentisi yükselen veya allojenik kemik iliği nakli planlanan hastalar için şelasyon tedavisi önerilebilir.

Serum ferritini vücuttaki demir depolarının dolaylı bir göstergesidir ancak aynı zamanda bir akut faz reaktanı olduğu için demir yükünden bağımsız olarak da değişkenlik gösterebilir. Şelasyon tedavisinin zamanlaması konusunda aşırı demir birikimi için doğrulanmış bir ferritin eşik değeri mevcut olmamakla birlikte uzman görüşü olarak kılavuzlarda da yer etmiş 1.000 ng/ml üzerinde ferritin değeri veya toplam 20 ünite eritrosit süspansiyon transfüzyonu aşırı demir birikimini düşündürür. Ancak kesitsel ferritin düzeyi ölçümü yerine seri ölçümler ile ferritin değerinin trendinin saptanması ve ayrıca transferrin doygunluğunun değerlendirilmesi de tavsiye edilir(2). Negatif bir demir dengesi sağlamanın yanı sıra, demirle ilişkili oksidatif stresin kalıcı olarak bastırılmasının şelasyon tedavisinin ana hedefi olduğu göz önüne alındığında, şelasyon tedavisine daha erken başlanıp başlanmaması gerektiği devam eden bir tartışma konusudur.

Demir şelasyon tedavisinin ideal süresi hakkında farklı görüşler mevcuttur. Bazı kılavuzlar serum ferritin seviyesi <1.000 ng/ml olduğunda doz azaltılmasını veya tedaviye ara verilmesini önermektedir. Deferasiroksun prospektüsünde ise bu eşik değer <500 ng/ml'dir. MDS Vakfı Çalışma Grubu transfüzyon ihtiyacı devam ettiği sürece şelasyon tedavisinin sürdürülmesini önermektedir(3). Ancak bu yaklaşımda, deferasiroks tedavisi sırasında ferritin seviyeleri 300 ng/ml 'nin altına düştüğünde, şelasyon tedavisinin potansiyel toksisite artışı nedeniyle geçici olarak tedaviye ara verilmesi düşünülmelidir.

Klinik kullanımı olan 3 demir şelatörü mevcuttur: deferoksamin, deferasiroks ve deferipron. Kısa yarılanma ömrü nedeniyle, günde 20-50 mg/kg deferoksamin, haftada 5-7 gün boyunca 12-24 saat subkutan sürekli infüzyonla verilir, ancak uyumu arttırmak amaçlı deri altı boluslar veya alternatif uygulama yolları düşünülebilir. Deferipron, etkinliği esas olarak hemoglobinopatili hastalarda gösterilmiş bir şelatördür. Kullanımındaki en önemli endişe agranulositopeni potansiyelinin olmasıdır ve önceden nötropeni olan hastalarda kullanımı önerilmez. MDS' de kullanım için onaylanmamıştır. Deferasiroks, transfüzyonel demir birikimi olan hastalarda demir seviyelerini korumak için günde bir kez ağızdan 20-40 mg/kg dozda (dağılabilir formülasyon) uygulanır. Dağılabilir formülasyonun en yaygın yan etkileri karın ağrısı, bulantı ve kusma, ishal ve kabızlık gibi gastrointestinal semptomlar(% 15.2) ve deri döküntüsüdür(% 10.8). Hastaların üçte birinde, genellikle geri dönüşümlü olarak serum kreatinin seviyesinde doza bağlı artışlar gelişir. Tedavinin en az ilk sekiz haftasında ve doz artışlarını takiben haftalık serum kreatinin tayinleri ile birlikte böbrek fonksiyonunu ve kan sayımlarının düzenli takibi önerilir. Deferasiroks film kaplı tabletin gastrointestinal yan etkisi daha azdır, ancak böbrek fonksiyonu

ve diğer yan etkiler dağılıbilir formülasyona benzerdir. Gastrointestinal absorpsiyonu ve biyoyararlanımı daha iyi olması nedeniyle, dağılıbilir formülasyona göre film kaplı tabletin dozları %30 oranında azaltılır.

Primer veya sekonder (post-PV ve post-ET) miyelofibroz zamanla transfüzyon bağımlılığı gelişen bir diğer hematolojik hastalıktır. Bu hasta grubunda demir şelasyon tedavisinin kullanımına ilişkin klinik kanıtlar sınırlıdır. 45 hasta içeren IRON-M Çalışması(4) ve Lazio Grubu tarafından tedavi edilen 48 hastalık bir çalışmada(5), primer MF veya post PV-MF/post ET-MF hastalarında deferasiroks ile tedavi sonuçları paylaşılmıştır. MF hastalarının yaklaşık %30-40'ında deferasiroks ile bir şelasyon yanıtı elde edilirken, %20-40'ında tam veya kısmi hematolojik yanıt (genellikle trombosit ve nötrofillerde bir artış eşlik etmez) bildirilmiştir. Şelasyon tedavisine yanıt veren hastalarda tedavinin başlangıcından sonraki 2 yıllık toplam sağ kalım %100 iken ferritin düzeylerinde azalma olmayan hastalarda %70'tir (p=0,007). Deferasiroks tedavisinin başlangıcından itibaren ortanca sağ kalım ferritin düzeylerinde azalma olan hastalarda 61 ay iken ferritin yanıtı olmayan hastalarda 15.8 aydır (p=0,001). Bu nedenle deferasiroks tedavisinin transfüzyon bağımlı MF hastalarında demir birikimini azaltarak sağ kalım açısından önemli bir avantaj sağladığı düşünülebilir, ancak bu sonuçların daha büyük bir kohortta prospektif olarak doğrulanması gerekmektedir.

Kaynaklar

1. Angelucci E, Li J, Greenberg P, Wu D, Hou M, Montano Figueroa EH, Rodriguez MG, Dong X, Ghosh J, Izquierdo M G-MGTSI. Iron Chelation in Transfusion-Dependent Patients With Low- to Intermediate-1-Risk Myelodysplastic Syndromes: A Randomized Trial. *Ann Intern Med*. 2020;172(8):513–22.
2. Emanuele Angelucci FP. Iron Chelation Therapy in MDS – The Final Answer. *Clin Lymphoma Myeloma Leuk*. 2019;19(1):75–6.
3. Bennett JM. MDS Foundation's Working Group on Transfusional Iron Overload. Consensus statement on iron overload in myelodysplastic syndromes. *Am J Hematol*. 2008;83(11):858–61.
4. Elli EM, Iurlo A, Aroldi A, Caramella M, Malato S, Casartelli E, Maffioli M, Gardellini A, Carraro MC, D'Adda M, Polverelli N, Rossi M, Orofino N, Carrer A, Gambacorti-Passerini C, Antolini L PF. Deferasirox in the management of iron-overload in patients with myelofibrosis: a multicentre study from the Rete Ematologica Lombarda (IRON-M study). *Br J Haematol*. 2019;186(5):e123–6.
5. Di Veroli A, Campagna A, De Muro M, Maurillo L, Trawinska MM, LeonettiCrescenzi S, Petriccione L, Romano A, D'Addosio A, Cenfra A, Montanaro M, Felici S, Andriani A, Carmosino I, Niscola P, Montefusco E, Breccia M LR. Deferasirox in the treatment of iron overload during myeloproliferative neoplasms in fibrotic phase: does ferritin decrement matter? *Leuk Res*. 2019;76:65–9.

İMMUN TROMBOSİTOPENİ TEDAVİSİNDE GÜNCEL ALGORİTMA

Gökhan Pektaş

İTP

Artmış trombosit yıkımı ve bozulmuş trombosit üretimi nedeniyle izole trombositopeni ile karakterize bir otoimmün hastalıktır. $100.000/mm^3$ trombosit değerleri İTP geliştirebilmesi açısından anlamlı kabul edilmektedir. Artık İdiyopatik trombositopenik purpura adı kullanılmamaktadır.

EPİDEMİYOLOJİ

İlkbaharda yazıya göre iki kat daha fazla görülmektedir. Afrikoamerikanlarda Asya ve Avrupadan daha az sıklıkta görülmektedir. Kadınlarda erkeklerden daha fazla görülmekle birlikte medyan yaş 55 olarak saptanmıştır. Yıllık insidans 2-5/100.000 kişidir.

FİZYOPATOLOJİ

Hastaların yaklaşık % 60'ında membran glikoproteinleri olan (GP) Ib/IX, GP IIb/IIIa'ya karşı otoantikolar saptanabilmektedir. Trombopoietinin trombositlere bağlanması ve daha sonra trombositlerle birlikte karaciğer ve dalakta parçalanması ile görece Trombopoietin eksikliği düşünülmektedir. Bu durum Trombopoietin reseptör agonistler ile tedavide fayda görülmesini açıklamaktadır. Fagositozdan bağımsız olarak kompleman lizisinin antikolar tarafından aktiflenmesi, B lenfositlerin aktif rol oynaması, dengesez Th1 / Th2 oranı, Th17 hücrelerinde ve IL17 seviyelerinde artış da fizyopatolojide rol oynadığı düşünülen diğer mekanizmalardır.

İTP FAZLARI

Tanı konulması ile beraber ilk 3 ayı kapsayan dilime yeni tanı fazı, 3-12. aylarda spontan remisyona girmeyen, veya tedavi kesildiğinde remisyonda kalamayan olgulara persistan faz ve spontan remisyona artık beklenmediği ve 12 aydan sonra dahi devam eden duruma kronik faz denilmektedir.

YANIT TANIMLAMALARI

Tam Yanıt: Tedavi ile trombosit değerinin $>100 \times 10^3/mm^3$ olması durumudur. Yanıt: $30-100 \times 10^3/mm^3$ olan ve başlangıç değerinin en az 2 katı artması, Yanıtsız: $<30 \times 10^3/mm^3$ olan ve başlangıç değerinin 2 katına ulaşmamış trombosit değerleri, Kortikosteroid bağımlılığı: $>30 \times 10^3/mm^3$ olması veya kanamanın önlenmesi için devamlı /aralıklı olarak en az 2 ay kullanmasının gerekmesi durumudur ki yanıtsız olarak kabul edilir. Refrakter İTP: Splenektomi sonrası tedavi gerektiren trombositopenili olgular, 12 aydan uzun süre trombosit değerlerinin $>100 \times 10^3/mm^3$ olması durumu remisyona değerlendirebilir.

KANAMA DERECELENDİRİLMESİ

WHO (Dünya Sağlık Örgütü) derece 3 veya 4 kanama, Buchanan kanama skorlamasında şiddetli derece, Bolton-Maggs ve Moon kanama skorlamasında "majör kanama", IBLIS kanama skorlamasında derece 2 veya üzeri olan kanama veya yaşamı tehdit edici veya intraserebral kanama MAJOR kanama olarak adlandırılır. Diğer kanamalar ise MİNOR kanama olarak kabul edilir. İTP hastalarında yaş ilerledikçe kanama riski artmaktadır.

KLİNİK VE LABORATUVAR

Peteşi, purpura gibi mukozal kanamalar beklenir. Hastaların dörtte biri asemptomatik iken, %20-30 vakada kanama olmaksızın tesadüfen İTP tanısı alırlar. Çok düşük trombosit değerlerinde dahi İTP hastalarında (benzer düzeylerde başka hastalıklara kıyasla) kanama eğilimi azdır. Bunun sebebinin daha

genç ve daha reaktif trombositler olarak açıklanmaktadır. İTP hastalarında enfeksiyon riski, trombositlerin immun fonksiyonu olması, immunsupresif tedavi almaları ve splenektomi yapılabilmesi sebebi ile artmıştır. İTP hastalarında bilişsel bozukluklar da sık görülmektedir. Malignite (solid organ) ve lenfoma sıklığı İTP hastalarında 3 kat artmıştır. İyi anamnez, aile öyküsü ve fizik muayene tanı açısından mutlaka gereklidir. Tanı anında periferik yaymada atipik hücre varlığı, 60 yaş üstü hastalarda veya splenektomi yapılmadan önce mutlaka kemik iliği biyopsi önerilmektedir.

TEDAVİ

Kılavuzlar yeni tanı ve trombosit değerleri $< 20 \times 10^3/\text{mm}^3$ olan, tedaviye dirençli, sosyal kaygıları olan, tanıda belirsizliği olan, kanama riski yüksek olan, ciddi komorbiditeli ve belirgin mukozal kanaması olan hastaların yatarak tedavi edilmeleri gerektiğini önermektedir. Kılavuzlar birinci basamak tedavide ortak görüşe sahip olup (Tablo 1) kortikosteroid tedavisi önermektedir. Kortikosteroid seçiminde ise daha hızlı yanıt için intravenöz ve prednizon yerine deksametazon verilebileceğini belirtiyorlar.

Tablo.1

ASH Neunert C. Blood 2019	AVUSTRALYA- Y.ZELANDA Choi PY. Med J Australia. 2021	ALMAN Matzdorff A. Oncol Res Treat 2018	EBMT
Yeni tanı $< 30 \times 10^3/\text{mm}^3$ asemptomatik/ minör kanama kortikosteroid başlanması Yeni tanı $\geq 30 \times 10^3/\text{mm}^3$ asemptomatik/ minör kanama Gözlem Bu sınıra yakınlarda; ek komorbiditeleri/ antikoagülan veya antiplatelet ilaç/ invaziv prosedürleri olanlar ve >60 yaş kortikosteroid tedavisi uygun olabilir.	$< 20 \times 10^3/\text{mm}^3$ yeni tanı, tedavi öneriyoruz (GRADE 1C). Hastanın hiç kanaması yoksa veya yalnızca hafif kanaması varsa ve $>20 \times 10^3/\text{mm}^3$ ise, genellikle izle ve bekle stratejisi uygundur (GRADE 2C).	Yeni tanı, hafif kanama (WHO 0-II) olsun veya olmasın ve $<20-30 \times 10^3/\text{mm}^3$, tedavi önerilecektir. Yeni tanı, hafif kanama (WHO 0-II) olsun veya olmasın ve $>20-30 \times 10^3/\text{mm}^3$ ise, 'izle ve bekle' stratejisi uygundur.	$>50 \times 10^3/\text{mm}^3$ tedavi – $30-50 \times 10^3/\text{mm}^3$ arası tdv yok/ prednizon (yüksek kanama riski olanlarda) $< 30 \times 10^3/\text{mm}^3$ prednizon 0,5/2 mg/kg Hemorajji/ yaşamı tehdit eden kanamada: acil tdv yaklaşımı

İkinci basamak tedavide fikir birliği, yanıtın güvenilir bir tahminçisi olmaması sebebi ile yoktur. Ancak; trombopoetin reseptör analogları (TPO-RA; eltrombopag, romiplostim), Rituximab (anti-CD20) ve splenektomi seçenekler olarak sunulmuştur. Tanıdan sonra ilk 12 aylık peryotta, spontan remisyon ihtimali sebebi ile splenektomiden kaçınılması önerilmektedir. Hızlı etki isteniyorsa, enfeksiyon riskinden kaçınılıyorsa ön planda TPO-RA, sürekli ilaç kullanmak istenmiyorsa veya tromboz riski yüksek, kanama riski düşük hasta ise ön planda Rituximab tedavisi düşünülmesi gerektiği önerilmektedir.

İKİNCİ BASAMAK TEDAVİ ÖTESİ

Kılavuzlarda net bir uzlaşma yoktur. Kortikosteroid, Rituximab, Splenektomi, TPO-RA etkinlik göstermediğinde;

Erken yanıt ihtiyacı varsa (4 haftadan kısa sürede); enfeksiyon veya tromboz riski yüksek hastaya Dapson veya Mikofenolat mofetil;

Erken yanıt ihtiyacı yoksa: ANA pozitif/ Lupus eşlik eden hastada hidroklorokin, doğum çağında bayana azotiyoprin veya siklosporin A, erkek hastaya Danazol tedavisi planlanabilir.

Literatürde bir çok çoklu ajan ile tedavide mevcut olup, hastanın durumuna göre planlanabilir.

ACİL KANAMA TEDAVİSİ

Hastaların %9.5'inde major kanama, % 1.4'ünde hayatı tehdit eden kanamalar görülür. IVİg ve steroidler ile birlikte trombosit transfüzyonu önerilmektedir. Acil prosedürler için beklenen trombosit sağkalımı 1-4

saat olduğu için mümkün olduğunca işlem zamanına yakın veya anestezi indüksiyonunda verilmelidir. Postoperatif kanama riski yüksek ise tekrar IVIg dozları gerekebilir. Elektif prosedürler için; seçenekler arasında IVIg, steroidler veya TPO-RA bulunur. Vinka alkaloidleri, ender olarak refrakter veya multipl nükseden hastalık ve hayatı tehdit eden kanama vakaları için düşünülebilir. Destekleyici eritrosit transfüzyonları, traneksamik asit ile antifibrinolitik tedavi (günde üç kez 1000 mg'a kadar iv) ve diğer kan ürünleri faydalı olabilir. Anti-D; sadece Rh pozitif hastalarda ve sadece dalak henüz çıkarılmamışsa etkilidir, etki mekanizması sebebi ile intravasküler hemoliz yaptığı unutulmamalıdır. Anti-D bir plazma ürünü olduğundan ve bu nedenle enfeksiyon riski taşıdığından, rekombinant anti-D immünoğlobulin üretmeye yönelim olmuştur ve Rozrolimupab (25 farklı rekombinant anti-D antikorunun bir karışımıdır) üretilmiştir. İlk sonuçlar, İTP'de iyi bir etkinlik sergilediğini göstermektedir.

GEBELİKTE İTP YÖNETİMİ

Gebelerin %6-12'sinde trombositopeni saptanır. Bunların %1-4'ü İTP (1/10.000) olarak değerlendirilir (Diğer nedenler: Gestasyone Trombositopeni-Preeklampsi-Eklampsi-HELLP sendromu). İTP'li gebelerde kanama riski, İTP'li gebe olmayanlara göre daha düşüktür (%16-22). $>80 \times 10^3 / \text{mm}^3$ trombosit değerine sahip bir gebede öncelikle gestasyonel trombositopeni düşünülür. İzlem 28 haftaya kadar ayda bir- sonra 2 haftada bir- 36. haftada haftada bir olarak planlanmalıdır. Son trimestere kadar $>20 \times 10^3 / \text{mm}^3$, sonra $>50 \times 10^3 / \text{mm}^3$ üzerinde (sexio/vajinal doğumda fark yok) trombosit değerleri hedef olarak tutulmalıdır. Spinal/Epidural anestezide hedef trombosit değeri $>75 \times 10^3 / \text{mm}^3$ olarak belirlenmiştir. Tedavi gerekli ise: 20-30 mg/gün prednizon (/dexametazon). Steroid kullanılamaz ise IVIg kullanılabilirken, splenektomi endikasyonu varsa 2. Trimesterde yapılmalıdır. TPO-RA gebelerde kontrendikedir. Protrombotik bir durum olduğundan doğum sonrası DMAH ve kompresyon çorapları önerilir.

SONUÇ

TPO-RA sayesinde günümüzde mortalite oranları çok azaldı. Günümüzde yeni tedaviler sayesinde seçilmiş vakalar dışında splenektomiden uzaklaşmaktadır. Tedavi ilişkili/ilişkisiz tromboz riski akılda tutulmalıdır. Tedavinin seçiminde dikkate alınması gereken ilk madde bireyselleştirilmiş tedavi olmalıdır.

MULTİPL MYELOMDA ÖLÇÜLEBİLİR KALINTI HASTALIK TAKİBİ NE İŞİMİZE YARAYACAK?

Atakan Turgutkaya

Aydın Adnan Menderes Üniversitesi Hematoloji Bilim Dalı

Multiple Myelom (MM)'da yeni tanı koyulan hastaların yaklaşık %80'inde yeni ilaçlarla tam remisyon (CR) elde edilmektedir. Bununla birlikte MM, günümüzde halen relapslarla seyreden ve kür edilemeyen bir hematolojik malignitedir. Bunun bir sebebi de MM'un heterojen bir hastalık olmasıdır. Tutulan bölgelerde genetik yapısı çeşitli subklonlarının eşit olmayan dağılımı, somatik varyantlar ve zaman içinde genetik evolüsyon; bu durumdan sorumludur. Ölçülebilir kalıntı hastalık durumu (MRD), bir sonraki relaps için en önemli prognostik faktör ve en değerli öngördürücü kabul edilmektedir. MRD negatifliğinin elde edilmesi, diğer olumlu prognostik parametrelerin de önüne geçen, bağımsız en güçlü parametredir. Olumsuz prognostik parametreler, devam eden MRD negatifliği ile geri çevrilebilir. MRD negatifliği elde edilmeden sağlanan CR, olaysız sağkalım (PFS) ve genel sağkalım (OS) açısından, kısmi yanıt (PR) elde edilen hastalarla benzerdir. Süreğen MRD negatifliği sağlanamayıp pozitifleşen olgularda PFS baştan pozitif olanlarla benzemektedir. MRD araştırması, mutlaka CR'a ulaşan hastalarda bakılmak zorunda değildir. Nitekim çalışmalarda VGPR hatta PR'a ulaşan hastalarda da MRD negatifliği saptandığı görülmektedir. Bunun nedeni, anti-myelom tedavi sonrası tümör eliminasyonu ve klerenesinin farklı dinamikler izlemesi ve immunglobulin G ve A yarı ömürlerinin görece yüksek olmasıdır (3-4 hafta). MRD ölçümünde, ölçüm duyarlılığı önemlidir ve 10^{-6} 'ya ulaşması gerekmektedir. Nitekim önceki yıllarda birçok çalışmada daha düşük duyarlılıkla bakılan ve MRD negatif kabul edilen hastaların bir bölümünde daha duyarlı yöntemler kullanıldığında kalıntı hastalığın pozitif olduğu belirlenmiştir. MRD ölçümü için günümüzde en sık çoklu parametrelili akım sitometri (MFC), yeni nesil dizileme (NGS) ve FDG-PET kullanılmaktadır. Mass-spectrometry, dolaşan plazma hücreleri (CPC), dolaşan tümör DNA (ctDNA), difüzyon MR, dinamik kontrast MR, glukoz dışı farklı işaretçilerle (ör:11C-methionin) PET ve immün-PET; gelecekte yaygınlaşma potansiyeli taşıyan yöntemler arasında sayılabilir. Görüntüleme yöntemleriyle MRD ölçümünün pekiştirilmesi, özellikle ekstramedüller tutulum varlığında önemlidir. MRD takibinde en önemli nokta ise Uluslararası Myelom Çalışma Grubu tarafından da tanımlandığı üzere süreğen (1 yıl aralıkla ölçümlerde negatifliğin sürmesi) şekilde devamlı MRD negatifliğinin sağlanabilmesidir. Şu anda MM seyrinde MRD ölçümünün ne zaman yapılacağı ve MRD değişikliği durumunda tedavi değişikliğinin nasıl yapılması gerektiği konusunda görüş birliği veya oluşturulmuş bir algoritma yoktur. MRD negatifken pozitifeye döndüğünde tedaviyi intensifiye eden (tam tersi durumlarda da tedaviyi de-intensifiye eden) öneriler ve devam eden çalışmalar mevcuttur. MRD ölçümü, günümüzde birçok çalışma için hedef sonlanım noktası olarak yerini almakla birlikte, yakın gelecekte birçok klinisyen için hastalık takibi konusunda CR'ın önüne geçme potansiyeli taşımaktadır.

Kaynaklar

1-Lohr JG, et al. Widespread genetic heterogeneity in multiple myeloma: implications for targeted therapy. Cancer Cell 2014

2-Tute, et al. MRD in the Maintenance Setting in Myeloma: Prognostic Significance and Impact of Lenalidomide. Blood 2017.

3-Oliva, et Al. Clinical Applications And Future Directions Of MRD Testing In multiple myeloma. Front Oncol 2020.

4-Kumar, et al. IMWG consensus criteria for response and MRD assessment in multiple myeloma. Lancet Oncol 2016

5- Landgren, et al.MRD testing in multiple myeloma: The main future driver for modern tailored treatment. Semin Oncol 2018

KHDAK ADJUVAN SİSTEMİK TEDAVİDE MOLEKÜLER ONKOLOJİ VE İMMUNOTERAPİDE YENİLİKLER

Atike Pınar Erdoğan

MCBÜTF Tıbbi Onkoloji

Akciğer kanseri, dünya genelinde en yüksek sayıda (yılda 1.7 milyondan fazla) kansere bağlı ölümden sorumlu kanser türüdür. (1) Akciğer kanseri için 5 yıllık genel sağkalım oranı %18'dir ve bu oran evreye göre değişir. (2) Küçük hücreli dışı akciğer kanseri (KHDAK), tüm akciğer kanseri olgularının %85'ini temsil etmektedir (3) KHDAK hastalarının yaklaşık %30'unda, tanı anında rezeke edilebilen hastalık söz konusudur (4) Rezeksiyon sonrası adjuvan tedavinin hedefi ameliyat sonrası kütatif iyileşme şansını artırmaktır. Adjuvan platin temelli ikili kemoterapi, rezeke edilmiş evre II-III KHDAK hastalarında ve evre IB hastalığı olan seçili hastalarda standart tedavidir (5) Büyük randomize çalışmalardan ve meta analizlerden elde edilen bulgular, yalnızca evre II-III hastalığı olan hastalarda istatistiksel olarak anlamlı bir GS yararı (5 yılda yaklaşık %5) göstermiştir. (6) Bununla birlikte kemoterapi süreci her hasta için beklendiği şekilde ilerlememektedir. Tam rezeksiyon uygulanan Evre IB-IIIAa KHDAK'li 831 hastanın Fransız, Alman ve İngiliz hastanın retrospektif analizinde hastaların yaklaşık %52'si adjuvan kemoterapi almamıştır. Adjuvan kemoterapi almayan 429 hastada, kemoterapi almama nedenleri arasında hastanın tedaviyi reddetmesi, komorbiditeler, ameliyattan sonra komplikasyon veya iyileşmenin gecikmesi ve olumsuz performans durumu yer almıştır. Ek olarak, adjuvan kemoterapi alan her hasta planlanan tedavi kürünü tamamlamamıştır. En yaygın üç adjuvan kemoterapi rejiminde, önemli sayıda hasta, her iki ilaç için planlanan tedavi kürünü tamamlamamıştır (7) KHDAK'de daha güvenli ve daha tolere edilebilir adjuvan seçeneklere ihtiyaç vardır. Postoperatif kemoterapi kullanımına rağmen, ameliyat sonrası hastalık rekürrensi oranlarının hastalık evreleri genelinde halen yüksek olduğu da görülmektedir. (8) Buradan hareketle metastatik hastalıkta başarı sağlayan hedefe yönelik tedavilerin adjuvan tedaviye çekilmesi gündeme gelmiştir. Faz 3 RADIANT çalışmasında adjuvan Erlotinib 2 yıl boyunca (kemoterapiden sonra) uygulanmıştır. ITT popülasyonunda hastalıksız sağkalım (DFS) Erlotinib ile 50.5 ay ve plasebo ile 48.2 ay; $p=0.324$ bulunmuştur. EGFRm alt grubunda medyan DFS: Erlotinib 46.4 ay ve plasebo 28.5 ay; $p=0.039$ [NS]'dir. Genel sağkalım (GS) verileri olgunlaşmamış; tedavi kolları arasında fark olmadığı görülmüştür. Medyan tedavi süresi (EGFRm alt grubu) Erlotinib 21.2 ay ve plasebo 21.9 aydır.(9) EVAN çalışmasında 4 siklus boyunca sisplatin + vinorelbine kıyasla 2 yıl boyunca erlotinib karşılaştırılmış, 2 yıllık DFS: erlotinib %81.4 ve kemoterapi %44.6; $p=0.0054$, medyan DFS: erlotinib 42.4 ay ve kemoterapi 21.0 ay; $p < 0.0001$ olup GS verileri olgunlaşmamıştır. (10) ADJUVANT-CTONG çalışmasında 4 siklus boyunca sisplatin + vinorelbine kıyasla 2 yıl boyunca gefitinib incelenmiş, medyan DFS: Gefitinib 28.7 ay ve kemoterapi 18.0 ay; $p=0.0054$. Medyan GS (tedavi yönelimli popülasyon): gefitinib 75.5 ay ve kemoterapi 62.8 ay; $p=0.674$, kemoterapiye kıyasla gefitinib ile HRQoL'de anlamlı iyileşmeler gözlenmiştir. (11)

Pratiği değiştiren çalışma olan ADAURA, adjuvan kemoterapinin eşlik ettiği veya etmediği tam tümör rezeksiyonunun ardından, EGFR mutasyonu pozitif evre IB-IIIA KHDAK'li hastalarda osimertinin plaseboya kıyasla etkililik ve güvenliliğini değerlendirmek için yapılan Faz III, çift kör, randomize, plasebo kontrollü, çok merkezli bir çalışmadır. Primer sonlanım noktası, randomizasyon tarihinden hastalık rekürrens tarihine kadar DFS'dir (Evre II/IIIA) ve sekonder sonlanım noktaları, genel popülasyonda DFS (Evre IB/II/IIIA), 2, 3 ve 5. yılda DFS, GS, HRQoL ve güvenliliktir. Önceden belirlenmiş araştırma amaçlı sonlanım noktaları arasında, rekürrens bölgeleri ve MSS rekürrensine kadar geçen süre yer almaktadır. Hastaların çalışmaya alınmaya uygun olarak değerlendirilmeleri için histolojik olarak doğrulanmış, EGFR-TKİ duyarlılığı ile ilişkili olduğu bilinen, ya tek başına ya da T790M dahil diğer EGFR mutasyonları ile

kombinasyon halinde olmak üzere 2 yaygın EGFR mutasyonundan (Ex19del, L858R) birinin bulunduğu doğrulanmış evre IB, II veya IIIA KHDAK (ağırlıklı olarak non-skuamöz histoloji) şartı aranmıştır. Osimertinib tedavi kolunda 2 yıllık DFS oranlarının evre IB, II ve IIIA hastalıkları arasında tutarlı olduğu görülmüştür. GS olgunlaşmamıştır; osimertinib tedavi kolunda 9 hastada, plasebo tedavi kolunda ise 20 hastada ölüm meydana gelmiştir.(12) Adjuvan osimertinib, global bir çalışmada evre IB/II/IIIAEGFRm KHDAK'li hastalarda DFS bakımından istatistiksel ve klinik açıdan anlamlı bir iyileşme sağlayan ilk hedefli ajandır. Genel olarak, osimertinib ile hastalık rekürrensinde veya ölüm riskinde %80 azalma gözlenmiştir. (DFS HR 0.20 [%99.12 GA 0.14, 0.30]; $p < 0.001$) Plaseboya kıyasla osimertinibin 2 yıllık DFS oranları, sırasıyla %89 ve %52 olarak kaydedilmiştir. Hastaların önceden adjuvan kemoterapi alıp almadığına bakılmaksızın, DFS'de tutarlı bir iyileşme görülmüştür. Adjuvan osimertinib, plaseboya kıyasla MSS DFS'de klinik olarak anlamlı bir iyileşme göstermiştir.

İmmün kontrol noktası inhibitörleri ile erken evre KHDAK'de adjuvan tedavi çalışmaları devam etmektedir. Bunlardan sonuçları açıklanan ve pratiğe yansıyan en önemli çalışma olan IMpower010 çalışmasında, cerrahi ve 4 küre kadar adjuvan sisplatin bazlı kemoterapi görmüş evre II ila IIIA KHDAK'li 882 hasta arasında, 16 kür atezolizumab'a rastgele atananlar, en iyi destekleyici bakıma göre DFS'de iyileşme gösterdi (33 aylık medyan takip, medyan DFS 42'ye karşılık 35 ay; HR 0.79, %95 GA 0.64-0.96). PD-L1 \geq %1 olan 476 hasta arasında daha büyük bir fayda büyüklüğü gözlemlendi (35 aya karşı değerlendirilemez; HR 0.66, %95 CI 0.50-0.88). Genel grupta üç yıllık DFS oranları, en iyi destekleyici bakıma karşı atezolizumab için %56'ya karşı % 49 ve PD-L1-pozitif hastalığı olanlar arasında sırasıyla %60'a karşı %48 idi. OS sonuçları olgun değildi. Atezolizumab, tümörleri PD-L1 ekspresyonu \geq %1 olan evre II ila IIIA KHDAK'li yetişkin hastalarda rezeksiyon ve platin bazlı kemoterapiyi takiben adjuvan tedavi olarak ABD Gıda ve İlaç İdaresi (FDA) tarafından onaylanmıştır.

Adjuvan immünoterapi, özellikle PD-L1-pozitif hastalığı olanlar arasında, evre II ila IIIA KHDAK hastalarında DFS'de iyileşmeler göstermiştir. (13)

Kaynaklar:

- 1- World Health Organization. Cancer. 2018
- 2- GlobalData EpiCast. NSCLC Epidemiology Forecast to 2025. Nov. 2016.
- 3- Cancer.org. Available at: <https://www.cancer.org/content/dam/cancer-org/cancer-control/en/cancer-types/non-small-cell-lung-cancer-complete.pdf>
- 4- Cagle PT et al. Arch Pathol Lab Med. 2013;137:1191-1198
- 5- Kris MG, Gaspar LE, Chaft JE, et al. Adjuvant systemic therapy and adjuvant radiation therapy for stage I to IIIA completely resected non-small-cell lung cancers: American Society of Clinical Oncology/Cancer Care Ontario clinical practice guideline update. J Clin Oncol. 2017;35:2960–2974.
- 6- Winton T, Livingston R, Johnson D, et al. Vinorelbine plus cisplatin vs. observation in resected non-small-cell lung cancer. N Engl J Med. 2005;352:2589–2597.
- 7- Chouaid C et al. Lung Cancer. 2018;124:310-316
- 8- Pignon JP et al. J Clin Oncol. 2008;26:3552–3559.
- 9- Kelly K et al. J Clin Oncol. 2015;33:4007-4014
- 10- Yue D, Xu S, Wang Q, et al. Erlotinib versus vinorelbine plus cisplatin as adjuvant therapy in Chinese patients with stage IIIA EGFR mutation-positive non-small-cell lung cancer (EVAN): a randomised, open-label, phase 2 trial. Lancet Respir Med. 2018;6:863–873.

- 11- Zhong W-Z, Wang Q, Mao W-M, et al. Gefitinib versus vinorelbine plus cisplatin as adjuvant treatment for stage II–IIIA (N1–N2) EGFR-mutant NSCLC (ADJUVANT/CTONG1104): a randomised, open-label, phase 3 study. *Lancet Oncol.* 2018;19:139–148.
- 12- Spigel DR. Gaining ground: Targeting EGFR in early stage NSCLC [presentation]. Presented at: American Society of Clinical Oncology (ASCO) Virtual Annual Meeting; May 29-31, 2020
- 13- E. Felip, N. Altorki, C. Zhou, et al. Adjuvant atezolizumab after adjuvant chemotherapy in resected stage IB-IIIA non-small-cell-lung cancer (IMpower010): a randomized, multicentre, open-label, phase 3 trial. *Lancet*, 398 (2021), pp. 1344-1357

PROSTAT KANSERİ OTURUMU

KASTRASYON DİRENÇLİ METASTATİK HASTALIKTA SİSTEMİK TEDAVİ

Ahmet Özveren

Özel İzmir Kent Hastanesi

Kastrasyon direnci; Serum testosteron düzeyinin <50 ng/dl olması ve PSA progresyonu olması, PSA >2 ng/ml, En az birer hafta ara ile, En az iki ölçümün PSA nadir değerinden %50 sinden fazla artışı, 3 kez üst üste yükselme ve/veya Radyolojik progresyon görülmesi olarak tanımlanır. KDPK de tedavi kararına etkili faktörler; Tümör yükü ve tutulum olan bölgeler, ADT cevap süresi, Önceden dosetaksel kullanım varlığı/yokluğu, Kemoterapi aldıysa yanıt süresi, Viseral metastaz varlığı, Semptomatik olup olmaması, Performansı ve yaşam beklentisi, Klinik ve lab verileri ile oluşturulan nomogramlar, Germline genetik testler, BRCA 1-2, Mikrosatellit instabilite genleri, ATM, PALB2, CHEK2 gibi homolog rekombinasyon mutasyonları, Bulky hastalık, viseral metastaz varlığı, nöroendokrin diferansiyasyon varlığı, tedavi başlangıcında düşük PSA, semptomatik progresyonda düşük PSA, hormon sensitif dönemde almış olduğu tedavilerden oluşmaktadır. Günümüzde KDPK de seçenekler; Dozetaksel, Abirateron, Enzalutamid, Kabazitaksel, Radium 223, Sipuleucel-T, Pembrolizumab, Olaparib, Rucaparib, Radyoligand tedaviler ve bunların kombinasyonlarından oluşmaktadır. Dozetaksel TAX 327 çalışması ile mitoksantrona üstünlüğünü ispat ettikten sonra KDPK de standart tedavi olarak yerleşmişti. Sentetik taksan derivativesi olan kabazitaksel de TROPIC çalışması ile mitoksantrona üstünlüğünü göstermiş fakat kemik iliği toksisitesi sebebi ile optimal dozu 25 mg/m² ile 20 mg/m² PROSELICA çalışmasında karşılaştırılmış ve 20 mg/m² tedavinin non inferior olduğu gösterilmiştir. Dozetaksel ile birebir karşılaştırması olan ve bir üstünlük çalışması olan FIRSTANA çalışması ise negatif bir çalışma olarak literatürde yerini almıştır. Ancak çalışma dizaynının üstünlük olarak yapılmasının sonucu etkilemiş olduğu düşünülmektedir. 2019 yılında Lancet de yayınlanan kabazitaksel-karboplatin kombinasyonu ise Viseral metastaz, Bulky hastalık ve düşük PSA, yüksek LDH, yüksek CEA, multipl litik kemik metastazı veya olumsuz genomik profil (PTEN, TP53, RB en az ikisinin kaybı) olan hasta popülasyonunda seçenek olarak gösterilmiştir.

Abirateron; Adrenal bez, testis ve tümör hücrelerinden sentezlenen östrogen/parakrin etki ile tümör büyümesini sağlayan androjenin oluşumunu 17 alfa hidroksilaz ve 17-20 liyaz blokajı yaparak baskılar. Ancak 17 alfa hidroksilaz blokajı da yaptığı için vücutta kortizol üretimini de baskılar ve ACTH uyarısının artmasına yol açar. Bu da minerolokortikoid yan etkinin (HT, hipokalemi) temelini oluşturur. ACTH artışını baskılamak ve adrenal yetmezliği önlemek için steroidle beraber kullanmak gerekir. COU-AA-301 çalışmasında Abirateron asetat + prednizon tedavisi Dozetaksel sonrası progresse olmuş mKDPK tanılı hastalarda %26'lık bir risk azaltımı ile 4.6 ay GS avantajı sağlamıştır. Abirateron asetat ile sağkalım avantajı tüm alt gruplarda gösterilmiştir. En sık görülen adverse olaylar: Sıvı tutulumu, Hipokalemi, KCFT anormalliği, Hipertansiyon olarak sıralanmıştır. Abirateron predosetaksel aşamda COU-AA-302 çalışmasındaki sonuçlar; Hastalık progresyon riskini % 47 azaltıyor, Ölüm riskini %19 azaltıyor, Yaşam kalitesinde iyileşme sağlanıyor, Kemoterapi ve opiat kullanımına kadar geçen süre uzuyor, Uzun süreli kullanımında güvenli ve iyi tolere ediliyor şeklindedir.

Enzalutamid; Apalutamide ve darolutamid gibi androjen reseptör sinyal yolağı inhibitörüdür. Androjen androjen reseptörüne bağlanmasını, Androjen reseptörünün nükleusa translokasyonunu, Androjen reseptörünün nükleus DNA sını ile etkileşimini bloke eder. AFFIRM çalışması ile post dozetaksel dönemde genel sağkalımda 4,8 aylık uzamaya yol açtığı gösterilmiştir. Aynı zamanda PSA progresyonuna kadar geçen dönemi de anlamlı derecede uzatmıştır. Predosetaksel dönemde ise PREVAIL çalışması ile mOS

35,2 ay rPFS 19,7 ay ile etkinliği gösterilmiştir. Abirateron ve enzalutamid için optimal sekanslama ile ilgili yapılan bir faz3 çalışma yoktur. D.Khalaf ve arkadaşlarının -2019 Lancet de yayınlanan faz 2 çalışmasında ise abirateron sonrası enzalutamid kullanımı ile 2.progresyona kadar geçen sürenin daha uzun olduğu tespit edilmiştir.

Androjen reseptör sentez inhibitörü(ARSi) sonrası progresyonda tekrar ARSi veya kabazitaksel kullanımını karşılaştıran CARD çalışması ise kabazitaksel lehine sonuçlanmıştır. PFS: 3,7 vs 8 ay, OS 11 ay vs 13,6 ay (HR:0,64)

Radium 223 ise semptomatik kemik metastazı olan visceral metastazı olmayan hastalarda postdösetaksel dönemde ALYSMPCA çalışması ile etkinliğini göstermiştir. Sipuluecel- T tanısında semptomatik olmayan veya minimal semptomatik hastalarda MPACT çalışması ile genel sağkalım katkısı sağlamıştır. Mikrosatellit instabilite varlığında pembrolizumab da yakın zamanda FDA onayı almıştır. HRR defekti bulunan hastalarda abirateron a olaparib ilavesi (PROFOUND) ve rucaparib ilavesi (TRITON2) çalışması tek başına abiraterona üstün bulunmuştur.

Radyoligand tedavilerden Lutesyum VISION çalışması ile kabazitaksele üstünlük göstermiş ve radyolojik progresyonsuz sağkalımı uzatmıştır.

Halen yürümekte olan çalışmalar ile güncel ilaç seçeneklerinin kombinasyonları üzerinde durulmaktadır.